

UNIVERSIDAD COMPLUTENSE DE MADRID

FACULTAD DE VETERINARIA

Departamento de Patología Animal II



**PATOLOGÍA INTESTINAL EN LA LEISHMANIOSIS
EXPERIMENTAL CANINA**

MEMORIA PARA OPTAR AL GRADO DE DOCTOR

PRESENTADA POR

Pilar García Palencia

Bajo la dirección del doctor

José Luis González Arribas

Madrid, 1996

ISBN: 84-669-1336-X



UNIVERSIDAD COMPLUTENSE DE MADRID

FACULTAD DE VETERINARIA

DPTO. PATOLOGIA ANIMAL II

**PATOLOGIA INTESTINAL EN LA
LEISHMANIOSIS EXPERIMENTAL CANINA**

PILAR GARCIA PALENCIA

TRABAJO PRESENTADO PARA OPTAR AL GRADO
DE DOCTOR EN VETERINARIA

MADRID, febrero de 1996

D. José Luis González Arribas, Profesor Titular del Departamento de Patología Animal II de la Facultad de Veterinaria de Madrid

CERTIFICA:

que la Tesis Doctoral titulada PATOLOGIA INTESTINAL EN LA LEISHMANIOSIS EXPERIMENTAL CANINA, de la que es autora la licenciada en Veterinaria D^a PILAR GARCIA PALENCIA, se ha realizado en la Unidad Docente de Histología y Anatomía Patológica de la Facultad de Veterinaria, Universidad Complutense de Madrid, bajo mi dirección.

Y para que conste a todos los efectos oportunos, firmo la presente

A handwritten signature in black ink, appearing to be 'J. L. González Arribas', written in a cursive style.

Madrid, febrero de 1996

A mi padre

INDICE

1. INTRODUCCION Y OBJETIVOS	8
2. REVISION BIBLIOGRAFICA	11
2.1. GENERALIDADES DEL INTESTINO	12
2.1.1. CARACTERISTICAS ANATOMICAS	12
2.1.1.1. INTESTINO DELGADO	12
2.1.1.2. INTESTINO GRUESO	14
2.1.2. CARACTERISTICAS HISTOLOGICAS: ESTRUCTURA Y ULTRAESTRUCTURA	16
2.1.2.1. INTESTINO DELGADO	16
2.1.2.1.1. MUCOSA	17
2.1.2.1.2. SUBMUCOSA	23
2.1.2.1.3. MUSCULAR	23
2.1.2.1.4. SEROSA	24
2.1.2.1.5. CARACTERISTICAS PROPIAS DE CADA REGION DEL INTESTINO DELGADO	24
2.1.2.2. INTESTINO GRUESO	26
2.1.2.2.1. CARACTERISTICAS PROPIAS DE CADA REGION DEL INTESTINO GRUESO	27
2.1.3. CARACTERISTICAS INMUNOLOGICAS	29
2.1.3.1. TEJIDO LINFOIDE ASOCIADO A MUCOSAS DEL TRACTO DIGESTIVO	30
2.1.3.1.1. TEJIDO LINFOIDE DIFUSO	31
2.1.3.1.2. TEJIDO LINFOIDE ASOCIADO	33
2.1.3.2. CIRCULACION DE LOS LINFOCITOS DE LA MUCOSA DEL INTESTINO	36
2.1.3.3. PAPEL DE LAS INMUNOGLOBULINAS EN EL SISTEMA INMUNE GASTROINTESTINAL	37
2.1.4. CARACTERISTICAS PATOLOGICAS	39
2.1.4.1. ENTERITIS	39
2.1.4.2. COLITIS	47
2.2. LEISHMANIOSIS INTESTINAL	54
2.2.1. LEISHMANIOSIS VISCERAL HUMANA	54
2.2.1.1. CUADRO CLINICO	54
2.2.1.2. ASPECTOS ANATOMOPATOLOGICOS	55
2.2.2. LEISHMANIOSIS CANINA	58
2.2.2.1. CUADRO CLINICO	59
2.2.2.2. ASPECTOS ANATOMOPATOLOGICOS	62
3. MATERIAL Y METODOS	65
3.1. ANIMALES	66
3.2. MATERIAL INFECTANTE E INOCULACION	66
3.2.1. INOCULO	66
3.2.2. CANTIDAD INFECTANTE	67
3.2.3. INOCULACION DE LOS GRUPOS DE ANIMALES	67
3.3. SEGUIMIENTO CLINICO	68
3.4. SACRIFICIO Y TOMA DE MUESTRAS	69
3.5. PROCESADO DE MUESTRAS	69
3.5.1. FIJACION	69
3.5.2. INCLUSION	70
3.5.3. OBTENCION DE CORTES	70
3.5.4. TINCION	71

3.6. OBSERVACION DE LAS PREPARACIONES	74
3.7. ICONOGRAFIAS	74
3.8. ESTUDIO CUANTITATIVO	74
3.9. CLASIFICACION DE LAS LESIONES	75
4. RESULTADOS	77
4.1. ASPECTO CLINICO	79
4.2. ESTUDIO ANATOMOPATOLOGICO DEL INTESTINO	81
4.2.1. GRUPO CONTROL (perros 7 y 8)	81
4.2.1.1. Duodeno (control)	81
4.2.1.2. Yeyuno (control)	83
4.2.1.3. Ileon (control)	84
4.2.2. GRUPO A. INTRAPERITONEAL	86
4.2.2.1. PERRO N°1	86
4.2.2.1.1. Duodeno (1)	86
4.2.2.1.2. Yeyuno (1)	87
4.2.2.1.3. Ileon (1)	88
4.2.2.2. PERRO N°2	90
4.2.2.2.1. DUODENO (2)	90
4.2.2.2.2. Yeyuno (2)	91
4.2.2.2.3. Ileon (2)	92
4.2.2.3. PERRO N°3	94
4.2.2.3.1. Duodeno (3)	94
4.2.2.3.2. Yeyuno (3)	95
4.2.2.3.3. Ileon (3)	96
4.2.3. GRUPO B. INTRAVENOSO	98
4.2.2.4. PERRO N°4	98
4.2.2.4.1. Duodeno (4)	98
4.2.2.4.2. Yeyuno (4)	98
4.2.2.4.3. Ileon (4)	99
4.2.2.5. PERRO N°5	101
4.2.2.5.1. Duodeno (5)	101
4.2.2.5.2. Yeyuno (5)	102
4.2.2.5.3. Ileon (5)	103
4.2.2.6. PERRO N°6	104
4.2.2.6.1. Duodeno (6)	104
4.2.2.6.2. Yeyuno (6)	105
4.2.2.6.3. Ileon (6)	106
4.2.4. VALORACION DEL NUMERO TOTAL DE INMUNOGLOBULINAS	107
4.3. ESTUDIO ANATOMOPATOLOGICO DEL INTESTINO GRUESO	108
4.3.1. GRUPO CONTROL (perros 7 y 8)	108
4.3.1.1. Ciego (control)	108
4.3.1.2. Colon (control)	109
4.3.1.3. RECTO (control)	109
4.3.2. GRUPO A (INTRAPERITONEAL)	110
4.3.2.1. PERRO N°1	110
4.3.2.1.1. Ciego (1)	110
4.3.2.1.2. Colon (1)	111
4.3.2.1.3. Recto (1)	111
4.3.2.2. PERRO N°2	113
4.3.2.2.1. Ciego (2)	113
4.3.2.2.2. Colon (2)	114

4.3.2.2.3. Recto (2)	115
4.3.2.3. PERRO N°3	117
4.3.2.3.1. Ciego (3)	117
4.3.2.3.2. Colon (3)	118
4.3.2.3.3. Recto (3)	119
4.3.3. GRUPO B (INTRAVENOSO)	121
4.3.3.1. PERRO N°4	121
4.3.3.1.1. Ciego (4)	121
4.3.3.1.2. Colon (4)	122
4.3.3.1.3. Recto (4)	122
4.3.3.2. PERRO N°5	123
4.3.3.2.1. Ciego (5)	123
4.3.3.2.2. Colon (5)	124
4.3.3.2.3. Recto (5)	124
4.3.3.3 PERRO N°6	125
4.3.3.3.1. Ciego (6)	125
4.3.3.3.2. Colon (6)	126
4.3.3.3.3. Recto (6)	126
4.3.4. VALORACION DEL NUMERO TOTAL DE INMUNOGLOBULINAS	127
4.4 TABLAS	128
4.5 ESTUDIO ESTADISTICO	133
5. ICONOGRAFIA	137
6. DISCUSION	164
7. CONCLUSIONES	181
8. RESUMEN	184
SUMMARY	187
9. BIBLIOGRAFIA	189
AGRADECIMIENTOS	210

1. INTRODUCCION Y OBJETIVOS

La leishmaniosis es una enfermedad parasitaria causada por un protozoo del género *Leishmania* que afecta al hombre, al perro, así como a ciertos animales salvajes.

En cuanto a su distribución geográfica esta enfermedad se encuentra en países comprendidos entre los 45 grados de latitud Norte y los 30 grados de latitud Sur. En estos límites están incluidos cuatro continentes: Europa, Asia, América y África, en los que la leishmaniosis tiene una presentación endémica y origina diferentes focos (indio, chino, centroasiático, esteafricano, sudamericano y mediterráneo).

España se encuentra dentro del foco endémico del Mediterráneo. Las primeras referencias sobre la enfermedad en nuestro país se deben a Pittaluga en 1912 y Trigo en 1916. En la actualidad, está considerada como una zoonosis de declaración obligatoria en el hombre (B.O.E. nº 13, del 15 de enero de 1982). Después de su notable aumento en el número de casos registrados durante los primeros años de declaración obligatoria, actualmente, parece que la cifra se ha estabilizado alrededor de los 100 casos al año. Sin embargo, en los últimos años han aparecido nuevos grupos de riesgo, entre los cuales la población inmunodeficiente, particularmente los enfermos de SIDA, ocupan un importante lugar. En aquellos lugares de la geografía española donde VIH y *Leishmania* coexisten se estima que entre un 1-6% de los enfermos con SIDA sufren también de leishmaniosis.

La enfermedad está causada por un microorganismo protozoario difásico del género *Leishmania*, que completa su ciclo vital en dos hospedadores, un vertebrado (roedores, cánidos y hombre), en el que se presenta en forma de amastigote, y un insecto de los géneros *Phlebotomus* y *Lutzomyia* que actúa como vector, y en el que se encuentra en forma de promastigote.

La leishmaniosis es una enfermedad de curso crónico que clínicamente se caracteriza por adelgazamiento progresivo, anorexia, atrofia de los músculos faciales y temporales, abatimiento, adinamia, fiebre inconstante e irregular, adenopatías múltiples

y precoces, frecuentemente localizadas en ganglios superficiales, hemorragias nasales, hepatomegalia, esplenomegalia marcada, lesiones cutáneas y síntomas de insuficiencia renal en las fases avanzadas de la enfermedad.

Esta parasitosis presenta un alto índice de incidencia en el área de Madrid; datos de los últimos once años incluyen aproximadamente 1.100 casos declarados de animales positivos. Como consecuencia de ésta alta incidencia, nuestro Departamento, desde 1977, viene estudiando diferentes aspectos de la leishmaniosis visceral, tanto en su forma natural en el perro, como en la experimental en el perro y en el criceto.

Así, se viene prestando especial interés al estudio de la patología digestiva en el curso de la leishmaniosis canina, habiéndose realizado diversos trabajos sobre las alteraciones que se observan en el hígado y en el páncreas.

Debido a las escasas referencias en cuanto a las lesiones intestinales en perros con esta enfermedad y a la frecuencia con que las patologías digestivas se presentan en la clínica canina, se ha considerado de interés el estudiar las alteraciones intestinales en el curso de la leishmaniosis experimental, con el fin de establecer las bases para su diagnóstico diferencial con otras patologías del tracto digestivo.

Para la realización de este trabajo nos hemos propuesto los siguientes objetivos:

- Estudiar las alteraciones estructurales y ultraestructurales, del intestino de perros beagle inoculados experimentalmente con *Leishmania infantum*, mediante técnicas convencionales e inmunocitoquímicas.
- Examinar las formaciones linfoides intestinales y los cambios que éstas presentan en el curso de esta enfermedad.

2. REVISION BIBLIOGRAFICA

2.1. GENERALIDADES DEL INTESTINO

2.1.1. CARACTERISTICAS ANATOMICAS

2.1.1.1. INTESTINO DELGADO

El intestino delgado se extiende desde el píloro hasta el orificio ileocólico que lo separa del intestino grueso (Bradley, 1959). Es la parte más larga del aparato digestivo, tiene una longitud media de 3,5 veces la longitud del cuerpo en el animal vivo (Evans, 1993). La longitud del intestino delgado en los perros varía de 180 a 480 cm (Strombeck y Guilford, 1991); en el caso particular de los perros de raza beagle ésta oscila entre 225 a 290 cm, presentando un diámetro aproximado de 1 cm (Andersen, 1970). La capacidad total de esta parte del tracto digestivo es de 200 a 300 ml y su peso en vacío es de 266 g aproximadamente (Andersen, 1970).

El intestino delgado consta de tres partes principales: el duodeno, integrado por una corta curvatura proximal, el yeyuno, que consiste en una porción distal, móvil y larga y el íleon, que es la porción terminal de muy corta longitud (Evans, 1993).

El **duodeno** constituye el 10% del total del intestino delgado (Strombeck y Guilford, 1991). Comienza en el píloro, en la región hipocondríaca derecha superior, debajo del lóbulo hepático lateral derecho y a nivel de la décima unión costocondral. En los perros beagle tiene aproximadamente unos 25 cm de longitud y observándolo desde un plano frontal presenta forma de U (Andersen, 1970). Se divide en cuatro partes: porción craneal (*pars cranialis*), porción descendente (*pars descendens*), porción transversa (*pars transversa*) y porción ascendente (*pars ascendens*) (Evans, 1993).

La porción craneal es la primera parte del duodeno y está situada entre el píloro y la curvatura craneal del duodeno (esta parte se confunde a menudo con el píloro). Ventralmente está separada del estómago por el omento mayor, dorsal y lateralmente está

en contacto con el hígado y medialmente con el páncreas (Evans, 1993). Dentro de esta parte se distingue la flexura craneal duodenal que es una curvatura del duodeno la cual aparece a nivel de la novena y décima costilla del lado derecho (Adams, 1986).

La porción descendente tiene cerca de 15 cm de longitud y se dirige caudalmente hasta la entrada de la pelvis (Evans, 1993). Recibe al conducto biliar común y al conducto pancreático (Adams, 1986). Su superficie lateral está en contacto con el peritoneo parietal y con los lóbulos hepáticos derechos lateral y medial, dorsalmente contacta con el lóbulo derecho del páncreas y medialmente con el ciego y el colon (Evans, 1993).

La porción transversa mide 5 cm de longitud aproximadamente y conecta la porción descendente y ascendente de derecha a izquierda. Descansa ventralmente al cuerpo y al proceso transverso derecho de la 6^a vértebra lumbar. Esta parte está relacionada con la porción terminal del íleon y ventralmente con el yeyuno (Evans, 1993).

La porción ascendente del duodeno pasa oblicuamente a la región lateral izquierda y luego se curva ventralmente para terminar en la flexura ventromedial duodeno-yeyunal (Evans, 1993).

El **yeyuno** y el **íleon** constituyen el 90% de la longitud total del intestino (Strombeck y Guilford, 1991) y tienen cerca de 280 cm de longitud en los perros beagle (Andersen, 1970). No existen grandes diferencias morfológicas entre estas dos zonas del intestino delgado (Evans, 1993).

El yeyuno es la parte media del intestino delgado, comienza en la flexura duodeno-yeyunal cerca del riñón izquierdo y se continúa con el íleon, que termina en la válvula ileo-cólica, próxima a la flexura caudal duodenal (Evans, 1993).

A la porción terminal del intestino delgado se la denomina íleon. En el beagle tiene unos 8 cm de largo y está definido por la longitud de los vasos mesentéricos

(Andersen, 1970). Presenta dos ligamentos mesentéricos: el pliegue mesoileo y el pliegue ileocecal los cuales contienen vasos antimesentéricos ileales (Evans, 1993).

2.1.1.2. INTESTINO GRUESO

El intestino grueso es un segmento corto y poco especializado que se extiende desde el esfínter ileal hasta el ano y cuya función principal es la deshidratación de las heces (Evans, 1993).

Por sus características morfológicas, el intestino grueso del perro es más parecido al del hombre que el de otras especies animales (Bradley, 1959), su longitud varía entre 20 y 60 cm (Strombeck y Guilford, 1991), su diámetro es similar al del intestino delgado (Bradley, 1959), y no presenta tenias ni procesos vermiformes (Evans, 1993).

En el intestino grueso se distinguen varias partes: ciego, colon, recto y canal anal.

El **ciego** está situado en la región lateral derecha, caudal al arco costal y debajo de la flexura caudal duodenal y del mesoduodeno. En perros de raza beagle se asemeja a una cúpula puntiaguda y yace próximo al fleón. En la raza canina, su longitud varía de 8 a 30 cm (Strombeck y Guilford, 1991). En el caso de los beagles esta está comprendida entre 4 y 6 cm y el diámetro entre 1,5 y 2 cm (Andersen, 1970). El ciego puede variar en tamaño y forma, pero su capacidad normal es de 8 a 12 ml. Su peso en vacío es de aproximadamente 8,3 g (Andersen, 1970).

El **colon** ocupa la parte dorsal de la cavidad abdominal (Evans, 1993); en las hembras atraviesa la pelvis, dorsalmente al útero, y en los machos, es dorsal a la vejiga de la orina (Bradley, 1959). Tiene unos 25 cm de longitud (Andersen, 1970) y 2 cm de diámetro (Evans, 1993), una capacidad de 200 a 300 ml, y un peso en vacío de 53 g (Andersen, 1970). Presenta tres partes diferenciadas: el colon ascendente (*colon ascendens*); el colon transversal (*colon transversum*) y el colon descendente (*colon*

descendens) unidas entre sí por sus correspondientes flexuras de conexión: la porción ascendente y transversa se unen mediante la flexura cólica derecha (*flexura coli dextra*), y la porción transversa se une con la descendente por la flexura cólica izquierda (*flexura coli sinistra*) (Evans, 1993).

El colon ascendente comienza en el esfínter ileocólico, se continúa cranealmente y finalmente termina en el ángulo derecho de la flexura cólica derecha. Mide normalmente 5 cm y está relacionado dorsalmente con el mesoduodeno y la porción derecha del páncreas y cranealmente contacta con el estómago (Evans, 1993).

El colon transverso forma un arco y pasa de derecha a izquierda craneal a la arteria mesentérica craneal y a la porción dorsal del mesoyeyunofleon. Está relacionado cranealmente con el estómago, craneodorsalmente con la porción izquierda del páncreas y ventral y caudalmente con el intestino delgado (Evans, 1993).

El colon descendente tiene 12 cm de longitud y se extiende desde la flexura cólica izquierda, en un plano transverso, hasta el estrecho superior de la pelvis, donde se continúa con el recto (Evans, 1993).

El **recto** viene determinado por la entrada del colon descendente en el canal pélvico (Adams, 1986) y se extiende ventralmente hasta la segunda o tercera vértebra caudal que es donde comienza el canal anal. Tiene aproximadamente unos 5 cm de longitud y 3 cm de diámetro (Evans, 1993).

El **canal anal** es la porción terminal del canal alimentario. Tiene cerca de 1 cm de longitud y se extiende desde la terminación del recto hasta el ano (Evans, 1993). Está rodeado por los músculos esfínteres anales interno y externo (Adams, 1986).

2.1.2. CARACTERISTICAS HISTOLOGICAS: ESTRUCTURA Y ULTRAESTRUCTURA

2.1.2.1. INTESTINO DELGADO

Para la revisión de este apartado, vamos a seguir el modelo general de todos los órganos tubulares del sistema digestivo, con sus cuatro capas características: mucosa, submucosa, muscular y serosa.

En el intestino delgado, las capas mucosa y submucosa sufren una serie de modificaciones con el fin de aumentar la superficie de absorción (Ross et al., 1992) y ocupar el menor volumen posible en la cavidad abdominal para lo cual presentan los pliegues circulares, las vellosidades y las microvellosidades (Bloom y Fawcett, 1995).

Los pliegues circulares o válvulas de Kerckring están ausentes en los perros, sin embargo, en estos existen unos pliegues longitudinales que recorren de forma intermitente el intestino (Foust, 1947 citado por Titkemeyer y Calhoun, 1955).

Las vellosidades son prolongaciones o evaginaciones digitiformes de la mucosa, que presentan una longitud de 0,5 a 1,5 mm. Su número varia de 10 a 40 por mm² y se presentan en mayor número en el duodeno y en el yeyuno proximal (Bloom y Fawcett, 1995). En el perro adulto son numerosas y la altura media es de 645 μm (Titkemeyer y Calhoun, 1955), aunque ésta es muy irregular desde el nacimiento hasta los 21 días de edad (Hoskins et al., 1982).

Las microvellosidades están localizadas en las células absorbentes y tienen una altura de 1,5 μm y 80 μm de diámetro, presentando una densidad que varía de 150.000 a 200.000 $\mu\text{m}/\text{mm}^2$. Estas formaciones aumentan por 20 la superficie intestinal (Delhon, et al., 1984)

Algunos autores (Bloom y Fawcett, 1995; Stevens y Love, 1993) incluyen las criptas de Lieberkühn como estructuras que aumentan la superficie de absorción. Otros, sin embargo (Stinson y Calhoun, 1993) consideran que su función es la reepitelización del intestino. Nosotros las describiremos al hablar del epitelio de revestimiento de la mucosa intestinal.

2.1.2.1.1. MUCOSA

Está compuesta por el epitelio de revestimiento, la lámina propia con las glándulas de Brunner y la muscular de la mucosa.

A) Epitelio de revestimiento

La superficie libre de la mucosa está recubierta por un epitelio cilíndrico simple en el que se distinguen células de revestimiento, células caliciformes, células endocrinas y células M (Banks, 1993).

Las células de revestimiento o absorbentes son de forma cilíndrica con un núcleo ovoidal localizado en la zona basal del citoplasma, miden entre 20 y 26 μm de altura en el hombre (Bloom y Fawcett, 1995) y 32 μm en el perro (Titkemeyer y Calhoun, 1955) y en su superficie apical presentan un borde estriado PAS positivo (Van der Gaag y Happè, 1990).

Con microscopía electrónica se observa por debajo de la superficie apical una zona clara desprovista de organelas y ocupada por el fieltro terminal. El resto del citoplasma se caracteriza por presentar un aparato de Golgi supranuclear bien desarrollado (Banks, 1993), un extenso retículo endoplásmico liso, numerosos ribosomas, mitocondrias y retículo endoplásmico rugoso en la zona basal de la célula (Stinson y Calhoun, 1993).

Las microvellosidades son muy numerosas, se disponen paralelas y están rodeadas por un plasmalema que presenta la estructura típica de unidad de membrana. Por encima de ésta aparece una cubierta superficial, de 0,1 a 0,5 μm de grosor, integrada por finos filamentos que son más largos y numerosos en la punta de la vellosidad. Esta cubierta, conocida con el nombre de glicocalix, es de naturaleza glicoprotéica y resiste tanto a agentes mucolíticos como proteolíticos. Se cree que participa también en procesos digestivos ya que hidrolizan los disacáridos y los polipéptidos a monosacáridos y aminoácidos. Además, se ha comprobado que presentan receptores específicos para sustancias que se absorben selectivamente en algunas porciones del intestino (Bloom y Fawcett, 1995).

En el interior de cada microvellosidad existe un haz de finos filamentos rectilíneos orientados longitudinalmente y que penetran por debajo de la microvellosidad, hasta el interior del fieltro terminal. Los filamentos y el fieltro terminal constituyen elementos citoesqueléticos encargados de mantener la estabilidad del borde de las microvellosidades. En los bordes de la célula, los filamentos del fieltro terminal se fusionan con lo que aparecen asociados a la zónula adherente. Estos haces de filamentos, junto con los filamentos intermedios, la miosina y las proteínas asociadas al fieltro terminal, forman uno de los aparatos citoesqueléticos más altamente organizados (Bloom y Fawcett, 1995).

Las superficies laterales de las células absorbentes, en su porción apical, presentan prolongaciones delgadas interdigitadas y un complejo de unión yuxtaluminal, que cierra la comunicación entre la luz y el espacio intercelular. En la base de la célula, la membrana plasmática está estrechamente aplicada sobre una lámina basal continua (Stevens y Love, 1993).

Las células caliciformes están localizadas entre las células absorbentes, disminuyendo su número hacia la zona apical de la vellosidad (Delhon et al., 1984; Stinson y Calhoun, 1993) y aumentando desde las porciones anteriores del intestino hasta el recto (Banks 1993). Su región apical, llamada teca, está dilatada debido a la presencia de numerosas gotas de mucina que desplazan al núcleo y al resto del citoplasma hacia la

estrecha base celular, la cual descansa sobre la membrana basal (Stinson y Calhoun, 1993). En las micrografías electrónicas se observan cisternas de retículo endoplásmico rugoso dispuesto paralelamente a la base y a las superficies laterales. El complejo de Golgi, muy desarrollado, está situado entre el núcleo y la teca. La membrana plasmática tiene un contorno liso y en la superficie libre puede presentar microvellosidades. Las células caliciformes se unen a las absorbentes por medio de complejos de unión yuxtaluminales (Bloom y Fawcett, 1995). Al igual que en las de revestimiento, estas células en el perro, no muestran variación morfológica ni de distribución, desde el nacimiento, hasta los 337 días de edad (Hoskins et al., 1982).

Las células enteroendocrinas pertenecen al sistema neuroendocrino difuso o sistema APUD (amine precursor uptake and decarboxylation) cuyas características son la captación y descarboxilación de compuestos precursores de aminas y producción de hormonas, péptidos y aminas activas (Pearse, 1980). Están localizadas entre la membrana basal y las células epiteliales tanto de las criptas como de las vellosidades, siendo más numerosas en el duodeno y yeyuno y más escasas en el íleon, ciego y colon (Leblanc, et al., 1981). En general son células pequeñas, piramidales y con citoplasma claro debido a la escasa presencia de ARN y membranas (Delverdier, et al., 1988). Al microscopio electrónico se observan dos tipos celulares: unas abiertas, en las que el polo apical se abre a la luz intestinal con numerosas microvellosidades y otras cerradas, que no contactan con la luz. En ambos casos el núcleo es central, el aparato de Golgi está muy desarrollado y se han podido observar abundantes gránulos en el citoplasma basal, bien delimitados por una membrana (Delverdier, et al., 1988). El aspecto y dimensiones de estos gránulos permite la identificación de los distintos tipos celulares (Pages, 1986). En el hombre se han identificado 15 tipos distintos dependiendo de los distintos productos de secreción (Strombeck y Guilford, 1991). Los productos secretados pueden tener dos tipos de acción, una a distancia, liberando sus productos al torrente sanguíneo y otra local, que puede ser por la secreción paracrina y citocrina (paracrina modificada) de estas células; estas últimas vierten su contenido directamente sobre otra célula (Leblanc et al. 1981).

Las células M forman parte del epitelio de revestimiento mucoso de los folículos linfoides intestinales del tejido linfoide asociado al intestino (GALT)(Bockman y Cooper, 1973). Estas células son más numerosas a nivel de la mucosa de las placas de Peyer del íleon (HogenEsch y Felsburg, 1990). Se caracterizan por presentar un núcleo en posición basal y micropliegues en la superficie apical. Se han observado diferencias entre las células M maduras y las inmaduras. Las primeras tienen un citoplasma ocupado por linfocitos y los micropliegues son escasos, irregulares y estrechos. Las inmaduras presentan el citoplasma vacío y los micropliegues son numerosos, regulares y anchos (HogenEsch y Felsburg, 1990). La principal función de estas células es la participación en un mecanismo de presentación de antígenos lumenales al sistema inmune, pasándolos del citoplasma hasta la superficie basal, donde son presentados a los linfocitos intraepiteliales que se han infiltrado desde la lámina propia de la mucosa (Banks, 1993). No tienen capacidad para transportar IgA (Brandtzaeg et al., 1987). Existe polémica en cuanto a la procedencia de estas células, mientras unos autores creen que son células epiteliales modificadas (Bockman y Cooper 1973), otros sugieren que proceden de las células indiferenciadas de las criptas y se diferencian bajo la influencia de los linfocitos (Bye et al., 1984; HogenEsch y Felsburg, 1990).

El estudio de cortes longitudinales del intestino muestra que existe una continuidad entre el epitelio de las vellosidades y el epitelio de **las criptas de Lieberkühn** que se describen como glándulas tubulares simples, formadas por distintos tipos celulares: las células enteroendocrinas, ya descritas anteriormente, y las células indiferenciadas (Banks, 1993).

Las células indiferenciadas se localizan en la base de las criptas, tienen forma columnar baja y se multiplican, diferencian y migran hacia la vellosidad originando células epiteliales y células caliciformes maduras (Stinson y Calhoun, 1993). Estas células tienen una superficie lateral lisa con muchos desmosomas y un citoplasma con escasas mitocondrias y cisternas de retículo endoplásmico rugoso, un aparato de Golgi pequeño, y numerosos ribosomas libres (Delhon et al., 1984). No presentan borde

estriado y por su apetencia tintorial parecen más células secretoras que células de absorción (Strombeck y Guilford, 1991).

Las células que se sitúan por encima del fondo glandular son casi todas cilíndricas, con características intermedias entre las indiferenciadas del fondo y las superficiales de las vellosidades (Delhon et al., 1984). La renovación de estas células se produce cada 2 ó 3 días, por lo que es fácil observar un alto número de mitosis (Stinson y Calhoun, 1993)

Algunos autores incluyen los leucocitos globulares como células presentes en las criptas de Lieberkühn. Estas son células mononucleadas de función desconocida que poseen grandes gránulos citoplasmáticos eosinófilos rodeados por una membrana cuyo contenido lo vierten a la luz intestinal. Estos gránulos son semejantes a los gránulos de la célula de Paneth (Delhon et al., 1984). Están consideradas como células migratorias intraepiteliales y para su movilización emiten pseudópodos (Delhon et al., 1984). Algunos autores incluyen a estas células como parte integrante de la lamina propia con actividad metacromática (Stinson y Calhoun, 1993).

B) Lamina propia

Forma la parte central de la vellosidad y rodea a las glándulas intestinales (Stinson y Calhoun, 1993; Delhon et al., 1984). Está integrada por un tejido conjuntivo laxo con fibras de colágeno, elásticas y reticulares (Stinson y Calhoun, 1993) así como un número variable de células libres, entre las que se distinguen células plasmáticas, linfocitos, algunos eosinófilos y ocasionalmente neutrófilos (Canfield et al., 1980) y mastocitos (Stinson y Calhoun, 1993).

Esta capa presenta en el centro de la vellosidad un capilar linfático simple denominado "lacteal" que en la zona apical de la vellosidad es ciego y en la base forma un plexo (Stinson y Calhoun, 1993). También tiene una arteriola que procede de la

submucosa y se extiende hasta la porción superficial de la vellosidad. La lámina propia, además, está atravesada por cordones de músculo liso que tienen su origen en la muscular de la mucosa y llegan hasta la superficie de la vellosidad, donde se orientan paralelos al vaso quilífero central (Van der Gaag y Happe, 1990).

En la lámina propia, además, se observa tejido linfático difuso (Stinson y Calhoun, 1993) y/o formaciones nodulares linfoides (GALT). Estas últimas pueden llegar hasta submucosa en el caso de las placas de Peyer, siendo más abundante en las regiones más caudales del intestino (Banks, 1993). En el perro se observan aproximadamente 20 placas (Stewart et al., 1980). En las placas de Peyer las células más numerosas son los linfocitos, que constituyen una reserva de células inmunocompetentes, muchas de las cuales son capaces de diferenciarse a células plasmáticas productoras de anticuerpos (Bloom y Fawcett, 1995).

Entre la base de las vellosidades y la muscular de la mucosa, el tejido conjuntivo de la lamina propia es más denso (Delhon et al., 1984). En los perros, en particular, es muy abundante presentando un grosor de 30 μm aproximadamente (Titkemeyer y Calhoun, 1955).

C) Muscular de la mucosa

Está integrada por dos capas musculares bien delimitadas, una interna circular y otra externa longitudinal, de músculo liso (Bloom y Fawcett, 1995).

En los perros está muy desarrollada. Se trata de una capa continua (Delhon et al., 1984) y bastante gruesa (Titkemeyer y Calhoun, 1955) que presenta un grosor de 71 μm , tres veces mayor que la media de otros animales. La capa interna mide unos 27 μm y la externa de 44 μm (Titkemeyer y Calhoun, 1955; Stinson y Calhoun, 1993).

2.1.2.1.2. SUBMUCOSA

Está formada por un tejido conjuntivo, moderadamente denso, rico en fibras elásticas. En esta capa es característica, en la primera porción del intestino, la presencia de las glándulas submucosas o de Brunner de distinta naturaleza según la especie animal. En el perro son mucosas (Stinson y Calhoun, 1993). Además, destaca la existencia de unas formaciones nodulares de tejido linfoide que en el íleon son más numerosas, confluyen y forman las placas de Peyer (Delhon et al., 1984). Estas aparecen como una elevación circunscrita de cerca de 2,0 cm de longitud y 1,5 cm de ancho, en un número aproximadamente de 17 a 26. En el caso del perro se observan desde la serosa y se localizan en el lado opuesto a la intersección del mesenterio (Titkemeyer y Calhoun, 1955).

El plexo nervioso submucoso o de Meissner está distribuido a lo largo de toda la submucosa, extendiéndose algunas fibras nerviosas hacia el interior de las vellosidades (Stinson y Calhoun, 1993).

2.1.2.1.3. MUSCULAR

En los carnívoros esta túnica presenta tres capas de musculatura lisa: una interna circular, otra externa longitudinal, entre las que aparece el plexo nervioso mioentérico o de Auerbach (Banks, 1993), y una oblicua localizada entre la túnica submucosa y la capa muscular interna. En el perro, ésta última tiene 47 μ m de grosor, siendo el espesor total de las tres capas de 701 μ m (Titkemeyer y Calhoun, 1955).

La capa oblicua es la responsable del peristaltismo y de los movimientos segmentarios que consisten en la alternancia de contracción y relajación de segmentos cortos.

2.1.2.1.4. SEROSA

Es la capa más externa de la pared abdominal y está constituida por una banda muy fina de tejido conjuntivo laxo (Bloom y Fawcett, 1995), por donde penetran vasos y nervios que van al intestino y que lo separa del abdomen (Delhon et al., 1984).

2.1.2.1.5. CARACTERISTICAS PROPIAS DE CADA REGION DEL INTESTINO DELGADO

El **duodeno** presenta una capa mucosa con un elevado número de vellosidades que tienden a ser regulares en forma y tamaño (Banks, 1993), variando su longitud según su localización, de 0,790 a 0,85 mm (Van der Gaag y Happe, 1990). Las criptas, tienen una longitud de 0,5 a 0,7 mm (Van der Gaag y Happe, 1990), presentan numerosas mitosis y células caliciformes localizadas entre las células epiteliales de éstas y de las vellosidades, que descienden en número hacia la superficie de la vellosidad. En la submucosa, la principal característica es la presencia de las glándulas de Brunner. Son glándulas túbulo-alveolares que se abren a la luz mediante conductos que ascienden a través de la muscular de la mucosa, desembocando en el fondo de las criptas, en la porción proximal del duodeno. Dichas glándulas van disminuyendo en tamaño y número a lo largo de esta porción (Bloom y Fawcett, 1995). En el perro estas son escasas, de tipo mucoso, con enzimas digestivas y están localizadas únicamente en la primera porción, presentando un diámetro luminal de $35\mu\text{m}$ y una altura de $35\mu\text{m}$ (Stinson y Calhoun, 1993; Titkemeyer y Calhoun, 1955). El moco que secretan, junto al procedente de las células caliciformes, protege y tapiza la superficie epitelial, manteniéndola húmeda (Delhon et al., 1984).

Se observan, repartidos por todo el duodeno, nódulos linfoides y placas de Peyer que se caracterizan por presentar invaginaciones intrafoliculares del epitelio, no evidenciable en las placas del yeyuno e íleon (HogenEsch y Felsburg, 1990). Estos nódulos pueden medir de pocos mm a 4 cm en su diámetro mayor (Stewart et al., 1980).

El número de linfocitos intraepiteliales observados es de uno cada seis o diez células epiteliales (Van der Gaag y Happe, 1990). Tanto en el duodeno como en el yeyuno los nódulos linfoides tienen forma de pera con un centro germinal y una corona bien diferenciados estando rodeados de grandes cúpulas y áreas interfoliculares (HogenEsch y Felsburg, 1992).

El **yeyuno** presenta una estructura similar a la porción anterior. Las vellosidades son más estrechas, pequeñas y escasas. Los nódulos linfoides se ven tanto en la mucosa como en la submucosa, y no se observan las glándulas submucosas que están presentes sólo en la porción inicial de algunas especies (Banks, 1993).

En el **íleon** las vellosidades tienen forma de bastón y presentan un mayor número de células caliciformes. Los agregados de nódulos linfoides aparecen en mucosa y submucosa y están tan desarrollados que en ocasiones pueden llegar a obliterar las vellosidades (Banks, 1993). Se observan como una franja continua en los últimos 20-25 cm del íleon (Stewart et al., 1980). A este nivel las cúpulas y las áreas interfoliculares están poco desarrolladas, las coronas son poco aparentes y la zona oscura de los folículos se extiende por los laterales de la zona clara de los centros germinales hacia la muscular de la mucosa (HogenEsch y Felsburg, 1992). En la porción terminal, la muscular se engruesa ligeramente formando el esfínter ileocecal. En el orificio ileocecal, hay pliegues de mucosa que penetran en el ciego y que funcionan como una válvula bicúspide que se cierra cuando el ciego se llena, impidiendo de esta forma el reflujos de su contenido al íleon (Bloom y Fawcett, 1995).

2.1.2.2. INTESTINO GRUESO

En él se produce la acción microbiana sobre la ingesta, la absorción de agua, vitaminas y electrolitos y la secreción de moco (Stinson y Calhoun, 1993).

La organización de las paredes del intestino grueso es similar a la del intestino delgado (Van der Gaag, 1988), por lo que en este apartado nos limitaremos a resaltar algunas diferencias que aparecen a este nivel. Estas diferencias son: la ausencia total de vellosidades, el aumento en el número de células caliciformes, la existencia de pliegues longitudinales en vez de circulares (Banks, 1993; Stinson y Calhoun, 1993) y ocasionalmente se ven formaciones linfoides parecidas a las placas de Peyer en el colon y recto (Stewart et al., 1980). Además, las criptas intestinales, presentan unas características propias: son rectas, paralelas unas a otras, muy próximas entre sí y no presentan ramificaciones (Van der Gaag, 1988). Estas se abren en la superficie luminal y están recubiertas principalmente por células caliciformes, excepto en el tercio inferior, donde se observan células indiferenciadas, células endocrinas y algunas mitosis.

A diferencia del intestino delgado, a nivel de la mucosa, existen pocos linfocitos intraepiteliales (Van der Gaag, 1988).

En la lámina propia del intestino grueso de los perros adultos, los vasos linfáticos presentan una distribución muy característica: unos se distribuyen cerca de la superficie de la mucosa y otros se localizan en un compartimento profundo, cerca de la muscular de la mucosa. Se han observado vasos linfáticos que se extienden de forma vertical y paralelos a las glándulas. Cuando algunos de estos vasos penetran en la submucosa, presentan prominentes válvulas y forman los troncos linfáticos colectores, próximos a los vasos sanguíneos (Hirashima et al., 1984).

2.1.2.2.1. CARACTERISTICAS PROPIAS DE CADA REGION DEL INTESTINO GRUESO

El **ciego** presenta características similares a las descritas anteriormente (Banks, 1993). En carnívoros su tamaño es pequeño y presenta nódulos linfoides en toda su extensión que se concentran, al igual que en el cerdo y los rumiantes, alrededor del orificio ileocecal (Delhon et al., 1984; Banks, 1993).

En el **colon** la mucosa es lisa y sin vellosidades. Las células caliciformes, en la superficie epitelial y en las glándulas, son muy numerosas, siendo éstas mucho más largas que en el intestino delgado. Es frecuente ver tejido linfático en la submucosa en forma de nódulos que a veces confluyen para formar placas de Peyer que rompen la muscular de la mucosa (Banks, 1993).

En el perro, el grosor de la capa muscular varía dependiendo de la porción. La media de grosor del colon descendente es de 0,60 mm (de 0,4 a 0,75 mm), en el colon transverso la media es de 0,6 mm (de 0,5 a 0,7 mm) y en el colon ascendente es de 0,61 mm (de 0,5 a 0,75 mm) (Van der Gaag, 1988).

El **recto** tiene una estructura similar a la del colon. Presenta un elevado número de células caliciformes tanto en el epitelio de revestimiento como en el glandular (Delhon et al., 1984; Banks, 1993). La túnica mucosa tiene pliegues orientados longitudinalmente en los que el corazón o cuerpo es un tejido eréctil de la lámina propia de la mucosa (Banks, 1993). Se puede apreciar una gran cantidad de fibras elásticas en las capas de tejido conjuntivo (Delhon et al., 1984). La túnica muscular esta más engrosada aquí que en el colon y la serosa esta sustituida por la túnica adventicia.

En carnívoros es muy evidente el engrosamiento de la capa muscular externa y en el perro una de las características más relevantes es la presencia a este nivel de aproximadamente cien folículos linfoides solitarios de 0,5 a 3 mm de tamaño, que muestran entre cada nódulo unas depresiones denominadas fosas rectales (Delhon et al., 1984).

En el ano se produce una unión mucocutánea caracterizada por la transición de un epitelio rectal cilíndrico simple a un epitelio plano estratificado no queratinizado (Delhon et al., 1984; Banks, 1993). A nivel de la unión recto-anal desaparecen la lámina muscular de la mucosa y la capa externa muscular. La capa interna de la muscular se continúa como el esfínter anal interno, mientras que el esfínter externo está constituido por células musculares estriadas dispuestas circularmente (Delhon et al., 1984). Una túnica adventicia contacta con el tejido conjuntivo que lo rodea (Banks, 1993).

En carnívoros, al igual que en el cerdo, el canal anal se divide en tres zonas: la zona prismática que, en el caso del perro, presenta en la submucosa unas glándulas sudoríparas túbulo-alveolares modificadas (glándulas anales), y que producen una secreción lipídica; la zona intermedia que es estrecha y cuya mucosa está revestida por un epitelio plano estratificado con glándulas anales localizadas en la submucosa; y la zona cutánea revestida por epitelio plano estratificado queratinizado (Delhon et al., 1984).

En los carnívoros, entre el esfínter interno y el externo del ano, se encuentran los sacos anales o paranales, que son divertículos cutáneos revestidos por un epitelio plano estratificado en los que desembocan las glándulas sudoríparas apocrinas y se continúan con un conducto que se abre en la unión mucocutánea (Delhon et al., 1984)

Cerca de la unión con la piel, la mucosa tiene grandes glándulas sebáceas y sudoríparas modificadas, que son las glándulas circunanales, perianales o hepatoides (Delhon et al., 1984).

2.1.3. CARACTERISTICAS INMUNOLOGICAS

El sistema inmune gastrointestinal, independiente funcionalmente del sistema inmunitario sistémico, fue descrito por Besredka en 1919, y es el encargado de proteger al tracto gastrointestinal de agentes perjudiciales existentes en la luz intestinal.

La efectividad de este sistema depende de varios procesos como son: la exclusión de material luminal desde la mucosa, la eliminación antigénica y la regulación de la respuesta inmune. Para ello presenta dos mecanismos uno de tipo inespecífico, independiente del antígeno, y otro específico, dependiente del antígeno.

La **exclusión** del sistema inmune está regulado por los mecanismos de 1^a línea que protegen la mucosa intestinal. Los factores inespecíficos que favorecen esto son: la flora intestinal, el peristaltismo, las secreciones gastrointestinales bactericidas y la barrera mucosal con su epitelio de revestimiento (Strombeck y Guilford, 1991). También influyen en la exclusión antigénica de manera específica, la secreción de IgA e IgM y, en menor medida la IgG (Molina et al., 1988).

La **eliminación** se lleva a cabo bien de forma inespecífica, produciendo una respuesta inflamatoria mediante la activación del sistema mononuclear fagocitario, o bien, mediante mecanismos específicos, constituidos por anticuerpos de distintos isotipos que actúan en combinación con las células T, permitiendo la eliminación antigénica (Strombeck y Guilford, 1991).

En el **sistema de regulación** interviene el tejido linfoide asociado al tracto digestivo conocido con el nombre de GALT. Los antígenos son captados por las células M que los ceden a los macrófagos y los llevan a las placas de Peyer. Dentro de estas existen tres células presentadoras de antígenos: células dendríticas, macrófagos y células B. Todas estas células tienen el complejo mayor de histocompatibilidad, que asociado al antígeno, activa a los linfocitos T los cuales, una vez estimulados, activan y maduran a los linfocitos B, a los monocitos y diferencian las células T.

Las células B estimuladas viajan, desde las placas de Peyer, a través de los ganglios mesentéricos, conducto torácico, circulación sistémica y regresan a la lámina propia de la mucosa donde ejercen funciones efectoras (Martínez Escribano 1991).

Dentro del proceso de defensa inmunológica los **macrófagos** tienen especial importancia. Se localizan inmediatamente por debajo del epitelio especial de los nódulos linfoides y se distribuyen por la lámina propia y por los ganglios mesentéricos (Strombeck y Guilford, 1991). Son células que, además de intervenir de forma inespecífica fagocitando antígenos y regulando una respuesta inflamatoria (Beutler y Cerami, 1987), actúan iniciando y regulando la respuesta inmune específica. El inicio de esta respuesta comienza con la presentación de los antígenos a los linfocitos mediante el complejo mayor de histocompatibilidad de clase II, presente sólo en algunas células como macrófagos, células dendríticas y ciertos linfocitos (Elson, 1985). Los macrófagos actúan bien en la primera exposición al antígeno o después del desarrollo de anticuerpos. Después de éste último proceso la eficacia de los macrófagos mejora debido a la presencia de receptores, tanto para el complemento como para el anticuerpo (Pavli et al., 1988).

En el intestino, además, existen las células dendríticas, que son células similares a los macrófagos, localizadas en las placas de Peyer y en la lámina propia del intestino. Tienen una función similar, intervienen en la regulación de la inflamación ampliando la respuesta inmune (Pavli et al., 1988).

2.1.3.1. TEJIDO LINFOIDE ASOCIADO A MUCOSAS DEL TRACTO DIGESTIVO

Representa la cuarta parte del total de las células de la mucosa del intestino, y está constituido por un tejido linfoide difuso no asociado y un tejido linfoide asociado, integrado por nódulos linfoides y placas de Peyer.

2.1.3.1.1. TEJIDO LINFOIDE DIFUSO

En este tejido se incluyen los leucocitos intraluminales, los intraepiteliales y los de la lámina propia (Strombeck y Guilford, 1991; Brandtzaeg et al., 1985; Targan et al., 1987).

Los **leucocitos intraluminales** están asociados a la mucosa intestinal. Los más numerosos son los neutrófilos, los eosinófilos y los linfocitos aislados cuya presencia no está muy aclarada (Heatley y Bienenstock, 1982). Se ha observado que estas células emigran desde la mucosa hasta la luz intestinal, pero nunca retornan a la mucosa (Hanauer y Kraft, 1985). En los procesos inflamatorios intestinales de la mucosa es característica la presencia de polimorfonucleares en las heces (Strombeck y Guilford, 1991).

Los **leucocitos intraepiteliales** están localizados entre las células epiteliales de revestimiento y son en su mayoría linfocitos de tipo T del fenotipo supresor/citotóxico (Harty y Leibach, 1985; Carman et al., 1986) y linfocitos granulares del "tipo asesino" (Targan et al., 1987), que en algunas especies constituyen más del 50% (Befus y Bienenstock, 1982). También se pueden observar algunos precursores de mastocitos (Befus y Lee, 1986) y escasas células del tipo B (Van der Heijden y Stok, 1987). En el yeyuno de perros adultos, sanos, los leucocitos intraepiteliales constituyen entre 11-15% de las células epiteliales, siendo más escasos en el íleon (Thomas y Anderson, 1982). Todas estas células proceden de la lámina propia y son muy numerosas en el epitelio asociado al folículo (Strombeck y Guilford, 1991). En ocasiones bajo una estimulación antigénica se pueden desplazar hacia la lámina propia y hacia la circulación sanguínea (Hanauer y Kraft, 1985).

El número de estas células aumenta en los procesos inflamatorios intestinales (Ferguson y MacDonald, 1977; Dobbins, 1986) que se acompañan de cambios

patológicos en la altura de las vellosidades, en el contenido enzimático del ribete y en la permeabilidad intestinal (Hall y Batt, 1988).

Los **leucocitos de la lámina propia** están constituidos por neutrófilos, eosinófilos, mastocitos y macrófagos, que representan en total un número inferior a un 1%, junto a linfocitos y células plasmáticas (Bartnik et al., 1980; Hanauer y Kraft, 1985), éstas últimas son las más frecuentes existiendo un predominio de las células productoras de IgA (Barlough et al., 1981; Willard et al., 1982).

La proporción de linfocitos en la lámina propia del hombre es de un 25% de células B, 50% de células T y un 25% de células nulas (Cebra et al., 1977; Hanauer y Kraft 1985). La mayor proporción de las células B se localiza en la porción basal de la lámina propia, descendiendo hacia la porción apical. El 80-90% de éstas sintetizan IgA en la mucosa, y un 5% en la periferia de los nódulos linfoides (Brandtzaeg y Baklien, 1976). Se observan también células productoras de IgG (29%), IgM (12%), IgE (8%) y de IgD (1,9%) (Paniagua et al., 1985).

La mayoría de las células T son del tipo cooperador. Las supresoras y citotóxicas aparecen en muy escaso número (Harty y Leibach, 1985; Dobbins, 1982).

Los primeros trabajos descritos en el **perro** sobre la distribución de células productoras de inmunoglobulinas se deben a Vaerman y Heremans (1969) quienes con métodos de inmunofluorescencia observaron las mismas proporciones que aparecen en el hombre, siendo ésta de 2:1:1 para IgA, IgG, e IgM. Estudios posteriores, utilizando la técnica de PAP, han conseguido una distribución más detallada de estas células (Hart, 1979). Así, se ha comprobado, que las células positivas a IgA predominan en la lámina propia de todo el intestino, localizándose en mayor cantidad en la porción inicial del intestino delgado (duodeno) y descendiendo hacia el íleon, mientras que las células positivas a IgG aparecen en un número moderado y las células positivas a IgM son escasas (HogenEsch y Felsburg, 1992). En el colon, las células positivas a IgA aumentan con respecto al íleon, en la mitad inferior de la mucosa, próxima a la

submucosa (Willard y Leib, 1981, Hart, 1979; Roth et al., 1992). En el intestino de perros de 1 semana de edad se observa un elevado número de células productoras de IgM, mientras que en perros de 2 a 3 semanas existe un predominio de las células positivas a IgG, ya que las células formadoras de IgM son precursoras de las células formadoras de IgA e IgG (Hart, 1979).

En el citoplasma apical y sobre la superficie luminal de las células epiteliales es frecuente observar una fuerte tinción específica para IgA e IgM, mediante la técnica de PAP (Hart, 1979). Esto se debe a la eliminación de inmunoglobulinas por parte de estas células mediante el componente secretor. La función del componente secretor es la de unirse a las secreciones de IgA e IgM y transportarlas a la luz intestinal (Brown et al., 1977; Richman y Brown, 1977). Mediante la técnica de inmunofluorescencia indirecta (IFI), se ha observado en la lamina propia subvellosa, una pequeña cantidad de IgM intersticial, que aumenta hacia las capas profundas (Willard et al., 1978). También se ha descrito una intensa inmunorreacción positiva frente a IgG en el intersticio de la lámina propia de la mucosa (Hart, 1979).

En enfermedades de la mucosa se ha descrito un incremento relativo de células productoras de IgG (Brandtzaeg et al., 1985) como consecuencia de la sustitución de la respuesta inmunitaria secretora por una respuesta inmunitaria sistémica (Vibe-Petersen, 1991).

2.1.3.1.2. TEJIDO LINFOIDE ASOCIADO

Como ya hemos indicado este tejido está integrado por los folículos linfoides y las placas de Peyer. Algunos autores incluyen también los ganglios linfáticos mesentéricos por su proximidad anatómica y función pero, sin embargo, presentan importantes diferencias en cuanto a estructura y/o respuesta inmune.

Los **folículos linfoides aislados** se presentan a lo largo de todo el intestino siendo en los perros, el tipo más predominante de tejido linfoide y particularmente importantes en el recto. Su tamaño es de 0,5 a 3 mm. El epitelio asociado a este tejido presenta células M y es similar al de las placas de Peyer (Egberts et al., 1985). Las células T y B se secretan desde el nódulo linfoide hacia las áreas foliculares y parafooliculares respectivamente. Dentro de las células T, las "ayudantes" o "cooperadoras" son las más numerosas (Harty y Leibach, 1985).

Las **placas de Peyer** son órganos linfoides secundarios (Brandtzaeg et al., 1985; Targan et al., 1987) cuyas funciones principales son: la presentación de antígenos a los linfocitos subepiteliales, la iniciación y regulación de la respuesta inmune y la exportación de linfoblastos inmunocompetentes a otros tejidos linfoides mucosales del cuerpo (Brandtzaeg et al., 1985). Se diferencian de los nódulos linfoides aislados por su gran tamaño, y están integradas por un conjunto de folículos linfoides recubiertos por un epitelio asociado al folículo, localizados en la lámina propia y en la submucosa del intestino y poseen vasos eferentes que drenan a los ganglios mesentéricos (Stewart et al., 1980).

El epitelio asociado está integrado por células epiteliales que forman la cúpula, escasas células M y células calciformes (sin capacidad de transportar IgA). Ocasionalmente se observan linfocitos y macrófagos, entre las células epiteliales (Brandtzaeg et al., 1987).

El tejido linfoide de las placas de Peyer se distribuye en 3 zonas diferentes: la cúpula, las zonas interfoliculares y los folículos linfoides, en los que se distingue una zona central llamada centro germinal rodeada por una corona oscura linfocitaria (Bienenstock, 1984). En el centro germinal se distinguen a su vez dos áreas o zonas, una clara central, con linfoblastos, macrófagos y células dendríticas, y una zona oscura, basal, en la que se evidencian linfocitos pequeños y linfoblastos (HogennEsch y Felsburg, 1990).

Como en los folículos linfoides, las células B y T están compartimentadas en las distintas regiones de las placas de Peyer y tienen la siguiente distribución: en la cúpula aparecen macrófagos y un número moderado de linfocitos T y B (Spencer et al., 1986; HogennEsch y Felsburg, 1992), las áreas interfoliculares están constituidas fundamentalmente por células T, del tipo cooperadoras y escasas células T supresoras y citotóxicas. En los folículos linfoides se observan poca cantidad de linfocitos T cooperadores, que se localizan fundamentalmente en el centro germinal en la zona clara central y en muy escasa cantidad en la zona basal oscura. En la corona existe un mayor número de estas células (HogennEsch y Felsburg, 1992).

Las células T son más numerosas en las placas de Peyer del duodeno y del yeyuno que en las del íleon, debido al aumento de estas células en los folículos (HogennEsch y Felsburg, 1992).

La distribución de células positivas a inmunoglobulinas varía del siguiente modo: con respecto a las células positivas a IgM existe un número moderado en la cúpula de las placas de Peyer (aumentando en las placas de Peyer ileales) con escasas en las áreas interfoliculares, mientras que en los folículos se ven gran cantidad en la corona. La valoración de células positivas a IgA e IgG es difícil debido a la abundancia de IgA e IgG extracelular. Las células positivas a IgA son escasas en la cúpula (siempre menos que en la lámina propia) y están ausentes en los folículos (HogennEsch y Felsburg, 1992). En las placas del íleon, se observan algunas células positivas a IgA en la cúpula y menos cantidad en el resto del intestino delgado hecho indicativo de que algunas células B positivas a IgA maduran localmente en las placas de Peyer (Ferrer et al., 1992).

Las células positivas a IgG aparecen en gran cantidad en la cúpula, descendiendo de duodeno a íleon y en un número moderado en los folículos de las placas de Peyer del intestino delgado. La presencia de células positivas a IgG en los folículos resulta de la diferenciación de células B dentro de las placas, y de la emigración de células positivas a IgG a las placas de Peyer, desde el tejido linfoide no mucosal, y su subsecuente maduración a células plasmáticas. La alta concentración local de IgG es debida,

probablemente, a la presentación y procesamiento de antígenos en las placas de Peyer (HogennEsch y Felsburg, 1992).

En general las placas de Peyer de perros adultos contienen de 40-70% de linfocitos B y de 10-40% de células T (Wolf y Bye, 1984) y escasas células plasmáticas (Dobbins, 1982). La mayoría de las células B, de los folículos de las placas de Peyer, son precursoras de células plasmáticas secretoras de IgA (Bienenstock, 1984).

Los **ganglios linfáticos** son órganos linfoides secundarios cuya localización y estructura facilita la captación de antígenos y su eliminación inmunitaria. En el perro presentan un tamaño de 6 x 2 x 0,5 cm y varían en número a lo largo del intestino. Están formados por una cápsula bien definida, una zona externa o corteza, una zona interna o médula y vasos linfáticos aferentes y eferentes (Tizard, 1987). Los ganglios presentan una zona externa con nódulos donde se localizan los linfocitos B y una zona central o médula. Estas dos zonas están separadas por la zona paracortical que muestra un predominio de células T. En contraste con el GALT, los ganglios tienen numerosas células plasmáticas, localizadas fundamentalmente en la médula. Los antígenos atrapados por las células mononucleares fagocitarias en la médula, emigran hacia la corteza y presentan los antígenos a las células B y T para comenzar la respuesta inmune (Strombeck y Guilford, 1991). Sus funciones más destacadas son la maduración de las células B, precursoras de IgA, en células plasmáticas y la amplificación de la respuesta inmune de GALT, aumentando el número de células B (Brandtzaeg et al., 1987).

2.1.3.2. CIRCULACION DE LOS LINFOCITOS DE LA MUCOSA DEL INTESTINO

La acumulación selectiva de linfocitos en ciertos órganos depende de propiedades específicas del endotelio de las vénulas en esos lugares. Existen moléculas de adhesión en las células endoteliales denominadas selectinas que actúan como receptores locales uniendo a los linfocitos cuando pasan a través de estos vasos (Bloom y Fawcett, 1995).

El destino final de los linfocitos de la lámina propia es su transformación en células plasmáticas, capaces de producir IgA secretora. Estos linfocitos proceden de las placas de Peyer y folículos linfoides (Brandtzaeg et al., 1985).

Los antígenos captados por las células M son transportados hacia los macrófagos. De ahí se dirigen al interior de la placa, donde se presentan a los linfocitos T cooperadores, que a su vez, inducen el crecimiento y diferenciación de las células B, tanto en las placas de Peyer, como en los ganglios linfáticos mesentéricos, hacia donde emigran una vez estimulados. De allí se dirigen, por vía linfática, hacia el conducto torácico y hacia la circulación sanguínea, desde donde regresan a la lámina propia, transformándose en células plasmáticas, bajo la acción de los diferentes estímulos antígenicos. Los linfocitos T activados, realizan un recorrido similar de las placas de Peyer (Brandtzaeg et al., 1985).

2.1.3.3. PAPEL DE LAS INMUNOGLOBULINAS EN EL SISTEMA INMUNE GASTROINTESTINAL

Como ya hemos visto anteriormente las inmunoglobulinas constituyen un sistema de defensa inmunitario muy importante en el tracto gastrointestinal, por ello en este apartado vamos a profundizar en el conocimiento de éstas sobre todo a nivel funcional.

La síntesis y secreción de **IgA** constituyen la base principal del mecanismo de defensa inmunitaria del intestino. En la especie humana existen dos subclases: la IgA_1 y la IgA_2 . En la mucosa del intestino el 60% de la que se produce es IgA_2 (Delacroix et al., 1982; Conley y Delacroix, 1987).

La IgA secretora tiene una estructura dimérica, integrada por dos cadenas de IgA unidas por enlaces covalentes, a nivel de sus cadenas pesadas, mediante una cadena de unión denominada cadena J.. Tanto la inmunoglobulina como el componente J son

sintetizados por las células plasmáticas existentes en la lámina propia (Targan et al., 1987). Esta secreción pasa a la luz del intestino por un mecanismo de transporte activo realizado en las células del epitelio, las cuales fabrican el componente secretor, que actúa como receptor de las moléculas de IgA o IgM siempre que contengan una cadena J. La síntesis del componente secretor es independiente de la de IgA y su fabricación no está alterada en enfermos con déficit de esta inmunoglobulina (Bienenstock y Befus, 1983).

La IgA es muy resistente a la acción proteolítica de las enzimas. Entre sus funciones más importantes destacan: la acción bloqueante, que inmoviliza y aglutina las bacterias e impide su adherencia a la superficie de las células intestinales, evitando así su penetración; la neutralización de las toxinas bacterianas; impide la penetración de los virus en la mucosa; dificulta la absorción de macromoléculas y favorece su digestión (Brandtzaeg et al., 1985; Befus y Bienenstock, 1982).

La IgM es un pentámero que se une por medio de cadenas J. Al igual que IgA se secreta activamente hacia la luz del intestino mediante el componente secretor, donde su concentración es 20 veces mayor que la de la IgA. Esta concentración aumenta en los casos de déficit de esta última. Tiene capacidad para activar el complemento, neutralizar virus, opsonizar y aglutinar partículas antigénicas. Su degradación en la luz intestinal es mucho más rápida que la IgA (Brandtzaeg et al., 1987).

La IgE es una inmunoglobulina monomérica. Su origen no está claro, se piensa que pueda derivar de mastocitos mucosales que contengan IgE (Brandtzaeg et al., 1987). Desempeña un papel importante en las reacciones de hipersensibilidad inmediata, anafilaxia, así como en las infecciones parasitarias. Las concentraciones lumbales aumentan en procesos parasitarios y en alergias alimentarias (Belut et al., 1980)

La IgG es una inmunoglobulina monomérica que se encuentra en una proporción muy escasa en el aparato digestivo y se inactiva rápidamente por las enzimas. Su concentración aumenta considerablemente en las enfermedades inflamatorias intestinales (Stober y James 1987).

2.1.4. CARACTERISTICAS PATOLOGICAS

2.1.4.1. ENTERITIS

Una completa descripción histológica de un proceso inflamatorio intestinal, nos va a permitir el conocer su localización, extensión, duración, tipo celular y todo un conjunto de factores, que van a posibilitar un correcto diagnóstico y pronóstico, evitando pérdida de tiempo y gasto innecesario del propietario.

Los procesos inflamatorios gastrointestinales se clasifican normalmente atendiendo a su duración, en agudos o crónicos y al tipo de células que predominan en el foco inflamatorio.

Algunas de las lesiones que se pueden observar en un proceso intestinal, ya sea inflamatorio o no, y que deben ser valoradas son: la presencia de hemorragias, edemas, erosiones, linfangiectasias, el aumento o disminución de los linfocitos intraepiteliales y de las células caliciformes, el aspecto que muestran las criptas, que puede ser desde quísticas hasta abscesadas, y la presencia o no de atrofia de las vellosidades (Van der Gaag y Happe, 1990). Las lesiones inflamatorias se clasifican en lesiones suaves cuando existe infiltrado celular pero no se altera la arquitectura ni se observa inmadurez de la mucosa epitelial; moderadas cuando tienen infiltrado celular acompañado de inmadurez de la mucosa epitelial y/o presenta necrosis epitelial focal; y lesiones severas cuando además del infiltrado celular se observan necrosis epiteliales multifocales o una alteración extensiva de la arquitectura con un epitelio inmaduro (Jergens et al., 1992).

Nosotros sólo analizaremos los procesos inflamatorios intestinales de curso crónico, con el fin de poder realizar un estudio comparativo de las lesiones que se puedan producir en el curso de la leishmaniosis.

La mayoría de los autores consideran estos procesos inflamatorios bien como el resultado de una alteración primaria del sistema inmunitario o de su regulación, o bien como reacciones inmunitarias secundarias a una alteración de la permeabilidad de la

mucosa. La inflamación crónica del intestino se perpetúa cuando se pierde la integridad de la mucosa, permitiendo que proteínas procedentes de la dieta o bacterias entren en la lámina propia, donde actúan como antígenos provocando la presencia de células inflamatorias inmunomediadas (Sherding y Burrows, 1992).

Los síntomas fundamentales de las enteritis crónicas son la presencia de una diarrea crónica asociada a un proceso de malabsorción de nutrientes y/o enteropatía por pérdida de proteínas.

Estas enfermedades se caracterizan histológicamente, por presentar un infiltrado de células inflamatorias en la mucosa intestinal, que a veces se extiende a capas más profundas.

Algunos autores clasifican estos procesos basándose en el tipo de células predominante, aunque en ocasiones esto puede resultar difícil debido a la mezcla de células existentes (Hill y Kelly, 1974).

En 1990, van der Gaag y Happè clasifican los procesos inflamatorios crónicos del intestino delgado del perro en:

- Enteritis crónica
 - linfocítico-plasmocítica (LPE)
 - granulomatosa (regional)

- Enteritis agudas o crónicas
 - eosinofílica (granuloma eosinofílico)
 - ulcerativa

* Las enteritis linfocítico-plasmocíticas se caracterizan por presentar un infiltrado inflamatorio compuesto fundamentalmente por linfocitos bien diferenciados y células plasmáticas (Barker et al., 1993). La presencia de estas células inmunocompetentes es el reflejo de la importancia que tiene el mecanismo inmunitario en la patogenia.

La etiología se desconoce (Magne, 1988), pero la naturaleza del infiltrado inflamatorio sugiere una inadecuada respuesta a un antígeno de la dieta (Strombeck y Guilford, 1991).

Los síntomas más frecuentes son una diarrea crónica de consistencia sólida a líquida, intermitente o continua, profusa o suave, y ocasionalmente presencia de moco fecal y hematoquecia. Los animales afectados no suelen presentar vómitos, pero sí es notable la pérdida de peso. No existe relación entre los síntomas y el grado de inflamación que, además, no siempre es uniforme en todas las porciones del intestino (Maclachlan et al., 1988).

Macroscópicamente la mucosa puede aparecer normal o tener un aspecto granular y friable (Strombeck y Guilford, 1991).

Histológicamente se caracterizan por la presencia de un infiltrado inflamatorio integrado principalmente por linfocitos y células plasmáticas, localizado fundamentalmente en la lámina propia de las vellosidades (Jergens et al., 1992), y con menor intensidad entre las criptas y la muscular de la mucosa, en la submucosa y en las placas de Peyer (Strombeck y Guilford, 1991; Sherding y Burrows, 1992). Se acompaña, en ocasiones, de una lesión en las vellosidades y en las criptas y de una alteración de los vasos linfáticos y del tejido linfoide. Las células plasmáticas presentan cuerpos de Russell muy evidentes (Van Kruiningen, 1988), son más abundantes en el duodeno, y muestran inicialmente un marcado incremento de la secreción de IgA (que en algunos casos llega al 50%) e IgM, que representan la primera línea de defensa y posteriormente de IgG que corresponden a una segunda línea e implica riesgo de recaída (Vibe-Petersen, 1991; Strombeck y Guilford, 1991; Mayoral, 1992). Los cuerpos de

Russell son de naturaleza glucoprotéica representan un estado aberrante de plasmocitos sujeta a estimulación antigénica reiterada. La cuestión de si su presencia es indicativa de un defecto bien de síntesis o de transporte está aún por determinar (Raviola, 1994).

Cuando en estos procesos se observan focos de necrosis y ulceraciones en la mucosa, el infiltrado inflamatorio está compuesto fundamentalmente por neutrófilos (Jergens et al., 1992), histiocitos y eosinófilos (Barker et al., 1993). Si el proceso es moderado, la necrosis es focal y el epitelio de la mucosa es inmaduro; si es severo la necrosis es multifocal y/o presenta una desorganización arquitectural muy marcada y un epitelio de revestimiento también inmaduro (Strombeck y Guilford, 1991).

El epitelio de revestimiento puede tener una altura normal o ser columnar bajo, con microvellosidades difíciles de distinguir (Van Kruiningen, 1988); en algunos casos existe una metaplasia de la mucosa (Barker et al., 1993). Es frecuente que las vellosidades aparezcan atrofiadas e incluso pueden llegar a fusionarse (Batt y Hall, 1989; Burrows et al., 1995).

La lesión en las criptas es variable pudiendo existir un proceso quístico mucinoso, o presentar abscesos en su interior (Batt y Hall, 1989). La primera lesión se caracteriza por una dilatación de las criptas, las cuales aparecen repletas de moco y con algunas células descamadas como consecuencia de la obstrucción por el proceso inflamatorio y el edema (Barker et al., 1993). Las criptas en ocasiones se rompen, observándose a modo de "lagunas" en la lamina propia de la mucosa (Barker et al., 1993) lo que origina un proceso inflamatorio compuesto por histiocitos y ocasionalmente células gigantes (Strombeck y Guilford, 1991).

Los vasos linfáticos aparecen dilatados (Strombeck y Guilford, 1991). El tejido linfoide está muy desarrollado (Franklin et al., 1986). Se pueden ver nódulos solitarios, ganglios linfáticos regionales y placas de Peyer con una marcada hiperplasia reactiva. Como resolución de éste proceso puede aparecer una fibrosis de la zona (Van Kruiningen, 1988).

Las enteritis linfocítico-plasmocíticas pueden acompañar a otras enteropatías crónicas como la giardiosis, linfangiectasia, enteritis regional y linfosarcoma (DiBartola et al., 1982).

* La enteritis granulomatosa o regional se caracteriza por presentar un infiltrado inflamatorio compuesto por histiocitos y células gigantes, localizado en la lámina propia. Su distribución es difusa, segmentaria y discontinua (Sherding y Burrows, 1992; Barker et al., 1993) hecho que lo diferencia de la enterocolitis granulomatosa transmural, la cual afecta a todas las capas del intestino (Van Kruiningen, 1988; Barker et al., 1993). Las localizaciones más frecuentes son el íleon distal, el ciego, y el colon.

Los síntomas clínicos son similares a otras inflamaciones del intestino delgado. La pérdida de peso es rápida y el vómito violento. También se observa, ocasionalmente, hematemesis y estreñimiento cuando estos procesos granulomatosos obstruyen el íleon, el colon o el recto (DiBartola et al., 1982; Van der Gaag y Van der Linde-Sipman, 1987).

Macroscópicamente se observa un engrosamiento en placas de los nódulos linfoides. La mucosa aparece irregular, granular, engrosada, con áreas firmes, grises, y con focos hiperémicos. En algunas ocasiones se pueden evidenciar úlceras (Barker et al., 1993).

Histológicamente las vellosidades aparecen atrofiadas con hipertrofia de las criptas. El epitelio pasa a ser columnar bajo o cuboide, perdiéndose el ribete y, ocasionalmente, también se observan microerosiones con neutrófilos. La lámina propia aparece edematosa, con histiocitos y alguna célula gigante; a veces se observan focos granulomatosos rodeados difusamente por neutrófilos y eosinófilos. El edema junto con las células plasmáticas y los linfocitos origina una separación de las criptas. La submucosa también puede aparecer edematosa con prominentes vasos linfáticos que presentan granulomas. Los nódulos linfoides aparecen hiperplásicos con un claro aumento de histiocitos (Barker et al., 1993).

En estadios tempranos de la enfermedad, cuando la lesión es todavía reversible, se observa una marcada retención de linfa, que puede ocasionar un edema. En estados más avanzados, se produce una obstrucción linfática total (Van Kruiningen, 1988). La infiltración de esta vía linfática produce la aparición de granulomas en todas las capas intestinales, caracterizados por tener una zona central necrótica rodeada de macrófagos, células gigantes y una cápsula de tejido conjuntivo (Barker et al., 1993).

Los ganglios afectados, aparecen hipertrofiados, con grandes senos, células gigantes en los sinusoides y focos granulomatosos que presentan neutrófilos y algún eosinófilo (Franklin et al., 1986; Simpson y Else, 1991; Sherding y Burrows, 1992).

* La gastroenteritis eosinofílica presenta un infiltrado inflamatorio integrado principalmente por eosinófilos. La lesión puede ser regional, difusa (Barker et al., 1993) o granulomatosa (Sherding y Burrows, 1992). Se localiza fundamentalmente en la lámina propia de la mucosa (Strombeck y Guilford, 1991), en las vellosidades (Franklin et al., 1986), rodeando los vasos linfáticos o glándulas, y con menor frecuencia en la submucosa (Strombeck y Guilford, 1991; Sherding y Burrows, 1992), en la capa muscular (donde aparece de forma segmentaria) (Van Kruiningen, 1988), y en la serosa (Franklin et al., 1986; Barker et al., 1993).

Su etiología está relacionada con una reacción de hipersensibilidad tipo I, mediante la cual, los mastocitos producen un factor quimiotáctico que atrae a los eosinófilos hacia el intestino (Simpson y Else, 1991).

Los síntomas más frecuentes son una diarrea crónica de intestino delgado con pérdida de peso, anorexia y vómito crónico. A veces se observa pérdida crónica de sangre en forma de melena y anemia (Strombeck y Guilford, 1991).

Macroscópicamente se observa un engrosamiento segmentario de la mucosa que aparece irregular, plegada y a veces hemorrágica y ulcerada.

Histológicamente el epitelio puede permanecer normal o cuboide (Barker et al., 1993), las vellosidades pueden aparecer despuntadas (Strombeck y Guilford, 1991) y de suave a severamente atrofiadas (Barker et al., 1993). La mucosa aparece irregular, plegada, nodular, hemorrágica, erosionada o ulcerada (Barker et al., 1993) y en ocasiones atrofiada (Strombeck y Guilford, 1991).

Los ganglios linfáticos regionales también pueden estar afectados (Strombeck y Guilford, 1991; Barker et al., 1993; Van Kruiningen, 1988) y muestran en ocasiones la presencia de un infiltrado inflamatorio, menos relevante, y fibrosis (Sherding y Burrows, 1992).

Hay que realizar un diagnóstico diferencial con la gastroenteritis multifocal canina, descrita por Hayden y Van Kruiningen en 1973, y con el granuloma eosinofílico (Barker et al., 1993). El primero es un proceso inflamatorio gastrointestinal con gran cantidad de eosinófilos, claramente relacionado con la migración de larvas (Sherding y Burrows, 1992). Así, por ejemplo, las larvas de *Toxocara canis* producen granulomas eosinofílicos locales en su migración a través de los tejidos (Van Kruiningen, 1988) llegando incluso a afectar la submucosa del intestino (Batt y Hall, 1989). El granuloma eosinofílico, es un síndrome poco frecuente en los perros aunque los rottweiler parecen tener una predisposición especial a padecer esta enfermedad (Barker et al., 1993). Se origina sólo en animales de mediana edad y es raro en los menores de un año. Afecta normalmente al esófago, al estómago y al intestino delgado (Strombeck y Guilford, 1991). Se presenta en forma de grandes nódulos con un aspecto tumoral (Strombeck y Guilford, 1991), que afectan a la mucosa, submucosa y muscular (Barker et al., 1993).

* La **enteritis ulcerativa**, como en el caso anterior, puede tener una presentación aguda o crónica. La pérdida del epitelio de revestimiento, unido a la presencia de un infiltrado inflamatorio, que varía según el tipo de células que se observen, son las características fundamentales (Van der Gaag y Happè, 1990). El diámetro de las úlceras puede variar de pocos milímetros a 3 o 4 cm, siendo las localizaciones más frecuentes el antro pilórico y el duodeno proximal.

Su etiología es muy variada y puede estar asociada a uremia (Jackson et al., 1966), a cambios hepáticos (Krishnan, 1973), neoplasias del tipo de los mastocitomas (Zontine et al., 1977) y gastrinomas en el síndrome de Zollinger-Ellison (Drazner, 1981).

Los síntomas son apetito variable, dolor abdominal, vómitos, melena y anemia.

2.1.4.2. COLITIS

Este grupo de enfermedades está muy extendido en el perro. Su fisiopatología es muy similar. La inflamación del colon conlleva una alteración en el transporte de agua y sales, y cambios en la motilidad (Sherding y Burrows, 1992).

Las lesiones intestinales pueden ser focales o bien pueden estar distribuidas por todo el colon, siendo entonces lesiones generalizadas o múltiples, con una presentación moderada o severa. En los casos de colitis moderadas el epitelio de revestimiento presenta pocos cambios, como son un ligero acortamiento del epitelio y la existencia de pequeñas erosiones. En las colitis severas el infiltrado inflamatorio es muy intenso, y se localiza entre la base de las criptas y la muscular de la mucosa (Van der Gaag, 1988).

Los procesos inflamatorios del colon basándose en su aspecto anatomopatológico se clasifican en:

- colitis linfocítico-plasmocítica
- colitis granulomatosa
- colitis histiocítica ulcerativa
- colitis ulcerativa

* La colitis **linfocítico-plasmocítica** es la más frecuente en el perro. Su etiología y patogenia están todavía por definir (Leib et al., 1989). Se piensa que, al igual que ocurre en el intestino delgado, las bacterias y proteínas de la dieta actúan como antígenos perpetuando la respuesta inflamatoria, debido a un defecto de la inmunorregulación de la mucosa (Zeitz, 1990).

Los síntomas más frecuentes son una diarrea crónica típica de intestino grueso, con heces de consistencia variable y sanguinolentas, en los animales muy afectados, con

mucho moco. El volumen de las defecaciones es menor, aún cuando su número está aumentado. Es frecuente observar tenesmo si se afecta la última porción del intestino. El apetito puede ser normal o estar disminuido. Los animales muy afectados pueden presentar pérdida de peso y deshidratación (Sherding y Burrows, 1992).

Macroscópicamente la mucosa está congestiva y friable, con un aspecto granular y con áreas de erosión y hemorragias (Strombeck y Guilford, 1991). En los perros afectados severamente la mucosa presenta úlceras con un tamaño que varía de pocos milímetros a varios centímetros de diámetro. Los ganglios suelen estar aumentados y edematosos (Barker et al., 1993).

Desde el punto de vista histológico los primeros cambios observados son la hiperplasia de las criptas con una dilatación de las glándulas y un aumento de las mitosis.

El infiltrado de linfocitos y células plasmáticas no está incrementado en la lámina propia y únicamente aumenta en las zonas que rodean a las glándulas (Barker et al., 1993). No obstante algunos autores (Strombeck y Guilford 1991) consideran que existe un mayor número de estas células a nivel de la lámina propia. En esta fase de la enfermedad también se pueden observar neutrófilos rodeando los vasos de la lámina propia. En los estadios tempranos el epitelio de revestimiento es basófilo, columnar bajo o cuboide (Barker et al., 1993).

Con la cronicidad del proceso aparece un edema que separa las glándulas, acumulándose entre éstas y la muscular de la mucosa. En estas fases se observan neutrófilos, eosinófilos, leucocitos globulares y un acumulo de granulocitos y de fibras necróticas en la luz de las criptas (Barker et al., 1993). Mediante el estudio inmunocitoquímico se observa un predominio de células plasmáticas inmunorreactivas a IgG (Mayoral, 1992).

En los casos más severos se observa un mayor infiltrado de linfocitos que a veces puede llegar a confundir este proceso con un linfoma. Las glándulas aparecen dilatadas y se degenera el epitelio superficial. El menor número de células caliciformes en el

epitelio de revestimiento y en las glándulas es una imagen virtual debida a la descarga de moco. Esta pérdida de moco produce una menor protección del epitelio pudiendo aparecer entonces erosiones y ulceraciones. Estas últimas también se producen por fallo de la proliferación de las células de las criptas, con los consiguientes cambios inflamatorios caracterizados por la presencia de neutrófilos en la lamina propia. Las erosiones persistentes originan el depósito de tejido conjuntivo en la lámina propia superficial, que llega a separar las glándulas (Barker et al., 1993).

Para Van der Gaag (1988) este proceso inflamatorio crónico del intestino grueso se clasifica en cuatro tipos según el tipo, estado y extensión de la inflamación. Así tenemos, una colitis simple, hipertrófica, atrófica y granulomatosa. La colitis simple, a su vez, se divide en superficial y difusa, en las que no se observa cambios en el espesor de la mucosa, y sólo se pone de manifiesto por la distribución de las células inflamatorias. Existen colitis que pueden tener tanto una presentación aguda como crónica, y dentro de éstas se encuentran las ulcerativas, las eosinofílicas y las histiocíticas ulcerativas.

Dentro de las colitis **simples**, la **superficial** se caracteriza por presentar un infiltrado de células mononucleadas, localizado en la capa superficial de la lámina propia observándose, además, un ligero aumento de las células caliciformes. La colitis **difusa** se caracteriza por la presencia de un proceso inflamatorio difuso de células mononucleadas, donde existe, además, una disminución en el número de células caliciformes y un aumento del número de células intraepiteliales (Van der Gaag, 1988).

En la colitis **hipertrófica** se observa un amplio engrosamiento de la mucosa, debido al aumento de longitud de las criptas de Lieberkühn. También existe un mayor número de células caliciformes y una infiltración difusa de células mononucleadas en la lámina propia, que termina en una fibrosis (Van der Gaag, 1988).

La colitis **atrófica** se caracteriza por presentar una disminución en el grosor de la mucosa, con criptas de menor longitud, una disminución en el número de células

caliciformes, una mayor basofilia en el epitelio de revestimiento, un incremento en el número de células indiferenciadas del área basal de las criptas de Lieberkühn, una infiltración difusa de células mononucleadas en la lámina propia y una ligera fibrosis (Barker et al., 1993).

* La colitis **granulomatosa** está incluida como parte de la enteritis regional, que es ulcerativa y transmural (Burrows y Sherding, 1992; Strombeck y Guilford, 1991; Barker et al., 1993 y Leib y Matz 1995).

Los síntomas son una diarrea muco-sanguinolenta, pérdida de peso, tenesmo (si está afectada la última porción) y a veces vómitos. Los animales están delgados, con anemia, deshidratación y febriles (Van Kruiningen, 1975).

Macroscópicamente se observa un engrosamiento granulomatoso de la mucosa, con zonas de estrechamiento de la luz. La mucosa aparece hiperémica, plegada, friable y a veces ulcerada (Sherding y Burrows, 1992).

Histológicamente se observan úlceras y un gran número de linfocitos, células plasmáticas y macrófagos o células gigantes en todas las capas del colon. La submucosa aparece engrosada debido a la existencia de un tejido de granulación compuesto por macrófagos (Simpson y Else, 1991) y células multinucleadas gigantes (Fletcher, 1978).

La hiperplasia del tejido linfoide y el engrosamiento de la capa muscular son también lesiones constantes en el curso de esta enfermedad (Simpson y Else, 1991).

* La colitis **eosinofílica** es una inflamación granulomatosa (Van der Gaag, 1988; Leib y Matz 1995) donde aparece un gran número de eosinófilos (Simpson y Else, 1991), algunos macrófagos, células mononucleadas y pocas células multinucleadas (Van der Gaag, 1988), además de neutrófilos y fibroblastos (Hall, 1967 citado por Ethinger, 1995). Se observa en asociación con una inflamación eosinofílica del intestino delgado y del estómago (Barker et al., 1993). Está localizada fundamentalmente en la submucosa, aunque también se afecta, pero con menor intensidad la mucosa, la muscular y la

subserosa (Quigley y Henry, 1981). El infiltrado no está relacionado con la actividad y severidad de la lesión (Barker et al., 1993)

Su etiología es desconocida y su síntoma más relevante, además de una diarrea crónica, es la eosinofilia (Hayden y Van Kruiningen, 1973; Sherdin y Burrows, 1992).

Macroscópicamente, como en los casos anteriores, se observa un marcado engrosamiento de la mucosa.

Histológicamente las glándulas del colon se presentan, en algunas zonas, atrofiadas con un menor número de células caliciformes, y un incremento en el número de células epiteliales inmaduras con figuras mitóticas (imagen de una colitis atrófica). Otras áreas, sin embargo, muestran una hipertrofia de las glándulas, con un claro aumento en el número de células caliciformes (colitis hipertrófica). Los vasos sanguíneos de la mucosa y subserosa están aumentados en número y diámetro, observándose zonas de necrosis y trombos. La muscular de la mucosa está infiltrada en algunas zonas por eosinófilos, y la capa muscular circular aparece severamente afectada, con degeneración y fragmentación de fibras musculares, hemorragias y numerosos eosinófilos (Van der Gaag, 1988)

También se observa en la submucosa y en menor grado en la mucosa y la subserosa hemorragia y edema junto a una fibrosis (Quigley y Henry, 1981).

* La colitis **histiocítica ulcerativa** fue descrita por primera vez por Van Kruiningen et al. en 1965. Es una colitis crónica ulcerativa transmural caracterizada por presentar gran número de macrófagos con gránulos PAS positivos, localizados en la mucosa profunda submucosa y ganglios linfáticos (Barker et al., 1993). Se observa en animales jóvenes, de raza boxer (Van der Gaag, 1988). En otras razas sólo se ha descrito en un animal de raza french bulldog (Van der Gaag et al., 1978). También se la conoce con el nombre de colitis granulomatosa, colitis histiocítica o colitis del boxer (Leib y Matz 1995).

Los síntomas son diarrea, muco-sanguinolenta y tenesmo, cuando la región afectada es la porción terminal del intestino grueso (Hall et al., 1994). Estos síntomas no distinguen esta enfermedad de otras colitis idiopáticas (Bush, 1985), aunque la inapetencia y la pérdida de peso, que se observa en los casos severos de ésta, son un síntoma poco frecuente en las demás.

Macroscópicamente se observa una mucosa friable y engrosada con hiperemia, edema y ulceraciones (Regnier y Delverdier, 1988; Hall et al., 1994).

Histológicamente se caracteriza por presentar una pérdida del epitelio de revestimiento, junto a un infiltrado de células plasmáticas, linfocitos, neutrófilos y fundamentalmente histiocitos PAS positivos, localizados principalmente entre la base de las criptas de Lieberkühn y la muscular de la mucosa, en la submucosa (Van Kruiningen, 1975) y en los ganglios (Barker et al., 1993). En estados más avanzados se ven células epitelioideas y células gigantes transmurales (Strombeck y Guilford, 1991).

La mucosa aparece hipercelular y en la lámina propia se observan células linforeticulares, plasmocitos, mastocitos y algunos neutrófilos (Leib y Matz 1995). El epitelio de revestimiento se degenera y aparecen úlceras (Russell et al., 1971) como lesión secundaria al proceso inflamatorio originado por los macrófagos, los cuales provocan la distensión de la submucosa (Van Kruiningen et al., 1965; Strombeck y Guilford, 1991). Con microscopía electrónica se observa en el epitelio dilataciones de los espacios intercelulares y cambios degenerativos de las células epiteliales, desapareciendo la membrana basal y observándose la migración de neutrófilos a la luz intestinal (Leib y Matz 1995). Las glándulas suelen aparecer cortas con un epitelio hiperplásico (Barker et al., 1993).

Si el proceso inflamatorio es transmural el pronóstico de la enfermedad es poco favorable (Van der Gaag, 1988; van Kruiningen y Hayden, 1972).

Existen autores que relacionan esta enfermedad con la enfermedad de Whipple del hombre y la enfermedad de Jones de los rumiantes, originadas por una bacteria y una

mycobacteria respectivamente. Hasta el momento en ésta no se ha identificado ningún agente en particular (Hall et al., 1994). Parece ser que un defecto de las enzimas lisosomales de los macrófagos, origina una incapacidad para completar los procesos de degradación de las membranas fosfolipídicas, aunque esta disfunción no se produce en ningún otro lugar del organismo (Gómez et al., 1977), ni en otras razas de perros (Barker et al., 1993).

* La colitis **ulcerativa** es un proceso en el que se observan erosiones y un infiltrado inflamatorio con pérdida de las criptas, en la zona de las úlceras (Van der Gaag, 1988). Es una lesión infrecuente (Barker et al., 1993).

Se han descrito colitis ulcerativa producidas por *Entamoeba Histolytica*, y colitis transmural granulomatosa por histoplasmosis (Barker et al., 1993).

La mucosa presenta zonas de edema e infiltración celular. Las depresiones que se observan pueden ser puntuales o superiores a varios centímetros. Los ganglios linfáticos están aumentados de tamaño y edematosos. Al igual que en la colitis histiocítica ulcerativa, si la inflamación es transmural el pronóstico es grave (Van Kruiningen y Hayden, 1972). No se observan histiocitos PAS positivos (Leib y Matz 1995).

Los procesos inflamatorios que aparecen con mayor frecuencia son la colitis atrófica, la difusa y la histiocítica, mientras que, las ulcerativas superficiales y las eosinófilas sólo se ven ocasionalmente (Van der Gaag, 1988).

En muchas ocasiones los distintos tipos de procesos inflamatorios no son únicos sino que aparecen combinados, lo que dificulta su clasificación (Van der Gaag, 1988).

2.2. LEISHMANIOSIS INTESTINAL

2.2.1. LEISHMANIOSIS VISCERAL HUMANA

En el hombre la leishmaniosis es una enfermedad crónica febril que afecta a las células del sistema mononuclear fagocitario y tiene como resultado la aparición de hepatoesplenomegalia y anemia (Daneshbod, 1972).

La manifestación patológica más importante de la leishmaniosis visceral es la supresión específica de la inmunidad celular, que permite, la propagación y multiplicación incontrolada del parásito y conduce a la aparición de complicaciones (Rezai et al., 1977) y a la exacerbación de la respuesta humoral con un incremento de IgM e IgG específicas (Ghose et al., 1980).

2.2.1.1. CUADRO CLINICO

La leishmaniosis visceral en el hombre, también conocida como Kala-azar, es una enfermedad que cursa con múltiples síntomas, aunque, en ocasiones, éstos pueden no existir (Panpiglione et al., 1974). Su presentación varía pudiendo aparecer de forma brusca con fiebre alta, epistaxis, tos seca tipo neumónico, diarrea de tipo disintérico (Kager, 1984; Quilici et al., 1989), todo esto precedido de una lesión cutánea (OMS, 1990), o cursar, desde un principio, con fiebre no alta, anorexia, mialgias, adelgazamiento y trastornos gastrointestinales (Quiles et al., 1979). En estados avanzados la fiebre es más elevada, continua e irregular, acentuándose los trastornos gastrointestinales (diarrea o estreñimiento, a veces vómitos) y presentando la piel un aspecto pálido y seco (Pumarola, 1987).

Es característico el marcado aumento de volumen del abdomen que se debe al aumento de tamaño del bazo y del hígado y que junto al adelgazamiento y las adenopatías son consideradas como signos patognomónicos (OMS, 1990).

La prevalencia de la diarrea oscila entre 5% (Sati, 1952; Mengesta y Abuhoy, 1978) al 26% (Maru, 1979; Hashemi-Nasab y Zadehshirazi, 1980) y puede ser severa y ocasionalmente fatal (Sati, 1952) con una mortalidad del 70-90% (Soulsby, 1987).

La pérdida de peso e hipoalbuminemia que aparecen no está relacionada con el apetito, que suele ser normal, y es debida a una alteración de la función intestinal (Muigai et al., 1983).

2.2.1.2. ASPECTOS ANATOMOPATOLOGICOS

La afectación intestinal por leishmanias en el curso del kala-azar es un hecho poco referido y estudiado, debido a que se pensaba que éste sólo se afectaba ocasionalmente, aunque en 1917 Laveran ya demostró la propagación al intestino, en el hombre y en animales de experimentación, en estados avanzados de la enfermedad. Los escasos artículos sobre el tema demuestran, inequívocamente, la presencia de leishmanias en la mucosa intestinal (Muigai et al., 1983; Serrao et al., 1986; Gaspar Alonso-Vega et al., 1990), pudiendo incluso dar lugar a ciertos grados de mala absorción que explican, en parte, la pérdida de peso característica de la enfermedad (Muigai et al., 1983).

La mayoría de los autores coinciden en destacar el intestino delgado como la porción intestinal más afectada (Daneshbod, 1972; Ravisse 1978), sobre todo el yeyuno (Perry, 1922; Meleney, 1925 y Muigai et al., 1983) mientras que el intestino grueso presenta únicamente una suave colitis no específica (Daneshbod, 1972) o bien una ligera afectación a nivel del íleon, el ciego, el apéndice y el colon (Meleney, 1925).

A la lesión que aparece en el intestino se la denomina inflamación ulcerativa difterioide, caracterizada por la formación de falsas membranas de la mucosa intestinal, mostrando una parasitación e infiltración celular, hiperemia, y ulceración. (Perry, 1922; y Veress et al., 1974).

Histológicamente las vellosidades aparecen distendidas y cargadas de macrófagos parasitados, (Franco, 1922; Chadli y Philippe, 1961; Andrade y Andrade, 1966; Muigai et al., 1983 y Pumarola, 1987) con un moderado acortamiento (Daneshbod, 1972) y en ocasiones edematosas (Veress et al., 1974). La lámina propia presenta un infiltrado inflamatorio crónico compuesto fundamentalmente por macrófagos, algunos de los cuales tienen un material granular PAS positivo, células plasmáticas (Andrade y Andrade, 1966) y un moderado número de linfocitos (Muigai et al., 1983).

El epitelio de revestimiento puede presentar una tumefacción citoplasmática (Andrade y Andrade, 1966). Se observan células intraepiteliales tanto en zonas de parasitación como en zonas no parasitadas (Muigai et al., 1983). En ocasiones se evidencian ulceraciones (Pumarola, 1987) y zonas necróticas recubiertas por un exudado rico en fibrina (Veress et al., 1974), lo que produce mala absorción y adelgazamiento (Pumarola, 1987). Para Perry (1922), éstas úlceras pueden favorecer la salida de leishmanias al exterior y el contagio a otros individuos.

Las placas de Peyer y los folículos linfoides presentan una marcada hiperplasia (Chadli y Philippe, 1961; y Mauel y Behin, 1982). En pacientes terminales se observa atrofia o escasez de centros germinales (Veress et al., 1977).

La submucosa está menos afectada que la lámina propia, pero presenta una ligera inflamación crónica (Daneshbod, 1972) en donde se observan, principalmente, linfocitos y células plasmáticas (Muigai et al., 1983). La capa muscular y la serosa no muestran alteraciones (Daneshbod, 1972).

Los capilares sanguíneos y linfáticos aparecen rodeados de macrófagos con leishmanias que dificultan el drenaje linfático e impiden la absorción (Muigai et al., 1983). Se observa, además, vasculitis, con formación de fibrina y proliferación de la íntima y edema subendotelial, además de una hialinosis y necrosis fibrinoide en arterias pequeñas. Debido a la excesiva cantidad de antígenos, se forman inmunocomplejos que muestran positividad frente a IgG e IgA y se localizan en las células endoteliales, en la

capa media y en el espacio perivascular (Veress y El Hassan, 1986). El endotelio parasitado produce, además de estas alteraciones, una coagulación intravascular diseminada (Pumarola, 1987).

Al no ser una enfermedad frecuente en el hombre, hay que hacer un diagnóstico diferencial con algunas enfermedades con las que se puede confundir como son: el linfoma de Hodgkin o no Hodgkin, la leucemia, la sarcoidosis y la tuberculosis. En algunos casos también con la endocarditis bacteriana, con la brucelosis, con las fiebres tifoideas, la malaria y la tripanosomiasis o equistosomiasis hepatoesplénica (Kager, 1985). Sólo en un caso debido a la inmunosupresión ha sido confundida con VIH (De la Loma et al., 1985 en Longstaffe 1986).

La diarrea puede deberse a parasitosis intestinal y ulceraciones o bien a una enteritis secundaria. En fases avanzadas, son frecuentes las infecciones interrecurrentes, neumónicas, disentéricas e incluso tuberculosis (OMS, 1990).

2.2.2. LEISHMANIOSIS CANINA

La primera descripción de la leishmaniosis como enfermedad que afecta al perro fue descrita por Nicolle y Compte en 1908.

Se ha demostrado que el sacrificio de perros infectados en áreas hiperendémicas de Brasil está relacionado con el descenso en la prevalencia de esta enfermedad en el hombre (Alencar, 1961), observándose lo mismo en China (Zhi-biao, 1988). Estos resultados sugieren que los perros infectados representan un reservorio importante en la transmisión de esta enfermedad al hombre (Abranches et al., 1991), caracterizada en los perros por presentar una distribución visceral del parásito (bazo, médula, hígado y ganglios linfáticos) seguido de una masiva invasión de la piel por macrófagos parasitados (Bettini y Gradoni, 1986).

La sintomatología que presentan estos animales es similar a la descrita en el hombre (Soulsby, 1987; Bettini y Gradoni, 1986) y, por ello, representan un buen modelo experimental para el estudio de la leishmaniosis humana (Abranches et al., 1991). Los hallazgos más frecuentes son la existencia de inmunocomplejos circulantes, autoanticuerpos e hipergammaglobulinemia (Vitu et al., 1973; Brandonisio et al., 1985). El número de células T y su función en los perros infectados es reducida comparándola con los perros normales (Brandonisio et al., 1989) y los monocitos parecen tener una menor capacidad de fagocitar (Brandonisio et al., 1986). Esta disminución de la capacidad de fagocitar es debida a los factores séricos producidos en la leishmaniosis (Brandonisio et al., 1986).

Experimentalmente se ha demostrado que los amastigotes de leishmania son más infectantes que los promastigotes (Dubrevil et al., 1990; Abranches et al., 1991). Los perros inoculados intravenosamente con amastigotes muestran muchos de los síntomas observados en la leishmaniosis crónica canina (Abranches et al., 1991).

En estudios epidemiológicos el 50-60% de los perros seropositivos presentan biopsias tisulares negativas cuando se tiñen con Giemsa, observándose amastigotes

positivos cuando se utiliza hibridación con cadenas de ADN del quinoplasto (Evans et al., 1990). Estos animales seropositivos "sin parásitos" son animales asintomáticos de los cuales el 30 o 40% eventualmente presentan una infección activa (Pozio et al., 1981). Esta dicotomía se cree que es debida a causas genéticas y al estado nutricional e inmunitario del hospedador. También se piensa que influye las inoculaciones repetidas de promastigotes por parte del vector, factores propios de estos mosquitos vectores y la virulencia parasitaria de la *Leishmania* (Abranches et al., 1991).

2.2.2.1. CUADRO CLINICO

El examen sistémico de los perros con leishmaniosis muestra una gran variabilidad de síntomas debido al estado de inmunosupresión del animal.

Los síntomas generales observados son alteración del estado general (Kontos y Koutinas, 1993) con disminución de la actividad física, debilidad y somnolencia (Slappendel, 1988). Es frecuente también encontrar hipertermia (Spreng, 1993) y una marcada atrofia muscular localizada principalmente en los músculos de la cara (temporales) (Anderson et al., 1980; Turrel y Pool, 1982; Longstaffe et al., 1983). En estos animales también se observan frecuentemente adinamia y cojeras (Binldseil et al., 1985) que tienen como origen diversos tipos de procesos que afectan a las extremidades como son: las polimiositis (Kontos y Koutinas, 1993), las alteraciones óseas que aparecen debida a la proliferación periostial (Turrel y Pool, 1982), la existencia de focos de osteólisis (Cairo y Font, 1991), la hiperplasia vellosa de las membranas sinoviales (Lennox et al., 1972) y la poliartritis (Simpson et al., 1982; Cairo y Font, 1991; Konto y Koutinas, 1993) que se forma por depósitos de inmunocomplejos (Spreng, 1993). Este depósito de inmunocomplejos se observa también en otros órganos. Así en los vasos sanguíneos origina una vasculitis (Pumarola et al., 1991; Veress y El Hassan, 1986; Bravo et al., 1993), a veces con depósito de amiloide (Corbeil et al., 1976), en los ojos produce panoftalmítis, ceguera (Bravo et al., 1993), así como blefarítis,

queratoconjuntivitis y uveitis (Roze, 1986; Slappendel, 1988; González y Puchol 1989), y en el riñón provoca un fallo renal ya que produce una glomerulonefritis membrano-proliferativa crónica (Castaño et al., 1990; Ferrer et al., 1991; Font et al., 1993), siendo ésta la principal causa de muerte en esta enfermedad (Kontos y Koutinas, 1993). En este órgano está descrito también un caso de depósito de sustancia amiloide (George et al., 1976), hecho que se ha observado ocasionalmente en el kala-azar (Corbeil et al., 1976).

El 90% de los animales, además, presentan diferentes tipos de lesiones en piel (Slappendel y Greene, 1990) como son la alopecia sistémica y descamaciones, las dermatosis ulcerativas, la enfermedad nodular generalizada (Rigal et al., 1983) y la dermatitis pustular (Ferrer et al., 1988). La forma más frecuente es la dermatitis exfoliativa localizada alrededor de los ojos, nariz y boca (Kontos y Koutinas, 1993; Koutinas et al., 1993). La inflamación de la matriz ungueal produce el crecimiento exagerado de las uñas (ornicogriposis) (Slappendel, 1988) y un 10% de los animales presentan epistaxis (Yamaguchi et al., 1983; Slappendel, 1988; Ferrer, 1992).

Los ganglios periféricos y el bazo suelen aparecer aumentados de tamaño (Rafiyi et al., 1968; Cabassu et al., 1988; Lennox et al., 1972; Anosa e Idown, 1983) siendo un signo constante en esta enfermedad (Lennox et al., 1972; Tryphona et al., 1977; Rodríguez et al., 1981). El hígado también puede estar aumentado de volumen (Turrel y Pool, 1982; Bettini y Gradoni, 1986) debido a la existencia de una hepatitis crónica (González et al., 1988) que presenta un proceso inflamatorio granulomatoso de moderado a severo (Binhazim et al., 1993).

La alteración más constante es la disproteinemia caracterizada por un aumento de las proteínas séricas totales (Keenan et al., 1984; Cabassu et al., 1988; Groulade, 1988; Slappendel, 1988; Ceci et al., 1989).

Se observa una hipoalbuminemia producida en las fases tardías por la pérdida renal de proteínas como consecuencia de la alteración renal. La hiperglobulinemia se produce en respuesta a la hiperestimulación de los linfocitos B (Ceci et al., 1989). Existe

también un incremento de la fracción beta y gamma particularmente de IgG e IgM (Groulaude, 1988; Bizzeti et al., 1989)

En el curso de esta enfermedad, la sintomatología digestiva no es constante pero, cuando aparece, el signo más frecuente es una diarrea crónica, típica de intestino grueso (Anosa e Idowu, 1983; Longstaffe y Guy, 1985 y 1986; Slappendel, 1988; González et al., 1990; Ferrer et al., 1991; Cairo y Font, 1991), caracterizada porque la frecuencia está aumentada, es de escaso volumen, presenta tenesmo y las heces están semiformadas y tienen moco (González et al., 1990). Suelen ser diarreas intermitentes (Corbeil et al., 1976) y algunas veces son hemorrágicas, dando lugar a heces con melena (Muscarella et al., 1981; Rodríguez et al., 1981; Cabassu et al., 1988; Cairo y Font, 1991) produciendo en el animal una llamativa pérdida de peso (Corbeil et al., 1976; Thryphonas et al., 1977; Rodríguez et al., 1981; Simpson et al., 1982; Turrel y Pool, 1982; Longstaffe et al., 1983; Slappendel., 1988). En ocasiones se ha descrito una afectación del estómago que origina una gastritis hemorrágica (Dedet, 1970; Anosa e Idowu, 1983).

Otras manifestaciones digestivas, que pueden acompañar a esta enfermedad, son la anorexia (Corbeil et al., 1976; Thryphonas et al., 1977; Slappendel, 1988), el apetito variable, (Muscarella et al., 1981; Longstaffe et al., 1983) que varía de anoréxico (Slappendel y Greene, 1990) a voraz (Slappendel, 1988; Kontos y Koutinas, 1993), la relajación del abdomen (Rodríguez et al., 1981) y en algunos casos incluso vómitos (Thryphonas et al., 1977) y polifagia (Slappendel, 1988).

La ausencia de otro tipo de síntomas no quiere decir que el resto de los órganos no estén afectados, así se han visto parásitos en el pulmón (Anderson et al., 1980; Rodríguez et al., 1981; Swenson et al., 1988), meninges (Longstaffe et al., 1983), testículos (Rodríguez et al., 1981; Pizarro et al., 1989; Cairo y Font, 1991), glándulas adrenales (Ferrer et al., 1991), páncreas (Ferrer, 1991; Rollan 1994) y médula ósea (George et al., 1976; Ferrer et al., 1991).

2.2.2.2. ASPECTOS ANATOMOPATOLOGICOS

Son pocas las descripciones que se conocen relativas a las alteraciones en el intestino de los perros diagnosticados de leishmaniosis, tanto en la infección natural (Lennox et al., 1972; Boero, 1974; Tryphonas et al., 1977; Anderson et al., 1980; Muscarella et al., 1981; Rodríguez et al., 1981; Longstaffe et al., 1983; Anosa e Idown, 1983; Longstaffe y Guy, 1985 y 1986; Macri et al., 1987; Ferrer et al., 1988; Cairo y Font, 1991; Ferrer et al., 1991), como en la experimental (Keenan, et al., 1984; González et al., 1990). Además, se ha observado que no existe relación entre el número de parásitos encontrados con la severidad de las lesiones y/o síntomas (Pampiglione et al., 1974), ni con el título de anticuerpos que presentan (Keenan, et al., 1984; Broderson et al., 1986).

Macroscópicamente la serosa puede presentar una coloración pálida (Rodríguez et al., 1981) y es muy llamativa la lesión que aparece a nivel de la mucosa, la cual presenta un engrosamiento (Huss y Ethinger, 1992) que, en ocasiones, tiene las características de una enteritis seromucosa, fibrinosa, hemorrágica (Rodríguez et al., 1981), o bien edematosa presentando un exudado catarral (Muscarella et al., 1981) que puede llegar a presentarse incluso de forma asociada dando una gastroenteritis catarral y hemorrágica (Macri et al., 1987). En ocasiones también se evidencian úlceras localizadas en el estómago, intestino delgado y colon (Slappendel y Greene, 1990) y zonas de peritonitis (Boero, 1974).

Histológicamente la principal característica es la presencia de macrófagos cargados de leishmanias (Lennox et al., 1972; Boero, 1974; Anderson et al., 1980; Longstaffe et al., 1983; Keenan et al., 1984; Longstaffe y Guy 1985 y 1986; Ferrer et al., 1988; González et al., 1990), localizados en la lamina propia de la mucosa (Longstaffe et al., 1983) y en la submucosa (Anderson et al., 1980; González et al., 1990; Ferrer et al., 1991), tanto del intestino delgado (Lennox et al., 1972; Anderson et al., 1980; Keenan et al., 1984), como del intestino grueso (Anderson et al., 1980; Keenan et al., 1984; González et al., 1990; Ferrer et al., 1991). Estos macrófagos

aparecen acompañados de células plasmáticas (Lennox et al., 1972; Longstaffe et al., 1983; Keenan et al., 1984; Longstaffe y Guy, 1985; González et al., 1990; Ferrer et al., 1991), linfocitos (Lennox et al., 1972; Keenan et al., 1984; Longstaffe y Guy, 1985; González et al., 1990; Ferrer et al., 1991), algunos eosinófilos (Keenan et al., 1984; González et al., 1990) y escasos neutrófilos (González et al., 1990; Ferrer et al., 1991).

En el intestino delgado las vellosidades están hiperplásicas (Lennox et al., 1972; Keenan et al., 1984) y presentan un gran número de macrófagos, cargados de leishmanias, que se localizan, fundamentalmente, en el extremo apical de ésta, dando lugar a pequeños focos de necrosis (Boero, 1974). La muscular de la mucosa y la submucosa también aparecen afectadas (Ferrer et al., 1991) y los vasos sanguíneos de la submucosa y de la capa mucosa presentan una vasculitis (Pumarola et al., 1991). Mientras que, en otros órganos, se ha demostrado la existencia de un depósito amiloide (George et al., 1976), en el caso del intestino del perro esto no está descrito, si bien sí se ha encontrado en estudios experimentales con cricetos (González et al., 1986).

El tejido linfoide asociado al intestino delgado y grueso presenta, una hiperplasia de las placas de Peyer (del yeyuno, íleon y ciego) las cuales aparecen con un gran centro germinal, repleto de un gran número de linfoblastos, figuras mitóticas, células plasmáticas con evidentes cuerpos de Russell, macrófagos repletos de material de desecho y alrededor un estrecho anillo de linfocitos pequeños y medianos, que es indicativo de una respuesta activada de células B (Keenan et al., 1984) y una reducción de linfocitos en las áreas de las células T (Weissman et al., 1978; Slappendel, 1988). Estos cambios están relacionados con el aumento de γ globulinas, observado clínicamente (Rezai et al., 1978).

Las lesiones multifocales granulomatosas originan una enteritis granulomatosa (Longstaffe et al., 1983; Cairo y Font, 1991) o diseminada (Longstaffe y Guy, 1986).

El intestino grueso presenta en la mucosa una degeneración del epitelio de revestimiento, con erosiones en la parte más superficial y una disminución en el número

de las criptas (González et al., 1990) las cuales, a veces, están hiperémicas (Ferrer et al., 1991).

En todos los casos en los que la lesión afecta sólo al intestino grueso, el proceso tiene una imagen de inflamación crónica difusa, denominada colitis erosiva (González et al., 1990), o colitis ulcerativa, que presenta una inflamación granulomatosa de la mucosa intestinal, la cual, aparece con numerosos parásitos (Ferrer, 1992) y que puede ser confundida con una colitis linfocítico-plasmocítica o con una histiocítica ulcerativa (Ferrer, 1991).

3. MATERIAL Y METODOS

3.1. ANIMALES

Para la realización de este experimento, basado en el estudio de las lesiones intestinales en el curso de la infección experimental por *Leishmania infantum*, hemos utilizado ocho perros de raza beagle, de los cuales el 50% eran machos y el otro 50% hembras. Su edad, al comienzo del experimento, era de dos meses. Estos animales procedían de un animalario privado dedicado a la cría de animales para la experimentación (Biocenter, Barcelona).

Se estableció un período de observación y adaptación de dos meses, durante el cual se siguió un programa standard de vacunación. Así, los perros que previamente habían sido desparasitados frente a vermes gastrointestinales, fueron vacunados de parvovirus, moquillo, hepatitis y leptospirosis.

Los animales permanecieron en alojamientos individuales. La alimentación consistió en un pienso compuesto comercial para perros Lab. Canine Diet®; PANLAB S.A. y el agua de bebida se suministró *ad libitum*.

3.2. MATERIAL INFECTANTE E INOCULACION

3.2.1. INOCULO

El inóculo se preparó mediante un homogeneizado, en una solución isotónica de ClNa al 0,9%, de dos bazos de criceto dorado (*Mesocricetus auratus*), infectados con *Leishmania infantum*, cepa aislada de un perro previamente diagnosticado positivo a leishmania (aislado FVM 1001 JL) y mantenida en nuestro laboratorio mediante pases sucesivos en cricetos.

3.2.2. CANTIDAD INFECTANTE

El número total de parásitos (NTP) del inóculo se determinó utilizando el método de Smrkowski y Larson (1977).

Esta valoración fue estimada mediante la fórmula siguiente:

$$\text{NTP} = (\text{n}^\circ \text{ de amastigotes} / \text{n}^\circ \text{ de células nucleadas}) \times \text{peso del órgano} \times 200.000$$

Esta relación, n° de parásitos/ n° de células nucleadas, se obtuvo tan pronto como uno de los recuentos alcanzó el valor de mil.

3.2.3. INOCULACION DE LOS GRUPOS DE ANIMALES

La inoculación se llevó a cabo a los cuatro meses de edad, utilizando el método que se describe a continuación (tabla 3.1):

- grupo A: formado por tres animales que fueron inoculados intraperitonealmente con 5 ml de material infectante con una concentración de 2×10^8 amastigotes.
- grupo B: constituido por tres animales a los que se les administró por vía intravenosa 5 ml del inóculo a una concentración de 5×10^8 amastigotes.
- grupo C (control): formado por dos perros que recibieron uno por vía intraperitoneal y al otro por vía intravenosa, 5 ml de un homogeneizado de bazo de un criceto sano.

GRUPO	PERRO	SEXO	VIA DE INOCULACION	NUMERO DE AMASTIGOTES / 5 ml DE INOCULO	DIAS DE SACRIFICIO
A	1	macho	intraperitoneal	2×10^8	109
	2	macho	intraperitoneal	2×10^8	433
	3	hembra	intraperitoneal	2×10^8	592
B	4	hembra	intravenosa	5×10^8	109
	5	macho	intravenosa	5×10^8	171
	6	hembra	intravenosa	5×10^8	334
C (control)	7	macho	intraperitoneal	---	210
	8	hembra	intravenosa	---	600

Tabla 3.1: modelo experimental.

3.3. SEGUIMIENTO CLINICO

Estos perros fueron controlados mediante un exhaustivo seguimiento clínico con el fin de evaluar la enfermedad, desde el momento de su inoculación hasta el día del sacrificio. Se les sometió a un examen diario y una exploración física cada dos semanas, obteniendo muestras de sangre 14 días antes de su inoculación y posteriormente cada dos semanas incluyendo el día del sacrificio. Estas muestras se congelaron a menos veinte grados centígrados hasta el momento de determinar el título sérico de anticuerpos anti-*Leishmania infantum*.

Se realizó un perfil bioquímico que comprendía: proteínas totales, urea, creatinina, bilirrubina total, alanina aminotransferasa (ALT) y γ -glutamilttransferasa (GGT).

La tasa de anticuerpos anti-*Leishmania infantum* se determinó mediante inmunofluorescencia indirecta (IFI), empleando como antígeno promastigotes de *Leishmania infantum*, de acuerdo con la técnica descrita por Tesouro (1984).

Las proteínas totales se valoraron por refractometría y los restantes parámetros del perfil bioquímico se determinaron, mediante métodos de química seca con espectrofotometría de reflexión (Reflotron[®], Boehringer Mannheim).

3.4. SACRIFICIO Y TOMA DE MUESTRAS

Los perros se sacrificaron periódicamente, según la tabla 3.1, mediante inyección intravenosa de 200 mg / kg p. v. de pentobarbital sódico (Eutal-Lender[®], Normon S.A.) realizando la necropsia, inmediatamente después del sacrificio de los mismos, de una manera ordenada, completa y sistemática, según la técnica convencional.

Inmediatamente después de la realización de la necropsia, se tomaron muestras de los distintos tramos de intestino delgado (duodeno, yeyuno e íleon) y de intestino grueso (ciego, colon y recto).

Para el estudio con microscopía óptica se obtuvieron muestras con un grosor aproximado de 0,5 x 1 x 1 cm y para el estudio ultraestructural se tomaron muestras con un tamaño mucho más reducido, aproximadamente de 1 mm de espesor.

3.5. PROCESADO DE MUESTRAS

3.5.1. FIJACION

Las piezas destinadas a **microscopía óptica** se fijaron en formol al 10% en Buffer fosfato salino (P.B.S.) durante 24 horas, a temperatura ambiente.

Las muestras para **microscopía electrónica** se fijaron en Buffer-Millonig Glutaraldehído al 3%, durante 2 horas a 4⁰ C. Después se realizaron varios lavados en tampón Millonig Ph 7,3 permaneciendo allí durante 24 horas. Posteriormente, se

retallaron en pequeños cubos de 1 mm de arista y se procedió a realizar una postfijación en tetróxido de osmio al 1%, según la técnica convencional.

3.5.2. INCLUSION

Para **microscopía óptica** las piezas se incluyeron en parafina sintética "Histosec® pastillas Merk", con punto de fusión entre 56°C y 57°C, utilizándose un procesador automático de tejidos, Sandon-ELIot, modelo Bench SCE O 400, con un programa de cambios automáticos de alcoholes etílicos de creciente graduación y bencenos.

Una vez finalizado este proceso se realizaron los bloques en una unidad formadora de bloques, consola Tissue-Tek (dispensador de parafina, consola térmica y crioconsola), Miles Scientific.

Para **microscopía electrónica** las muestras se deshidrataron en una batería de alcoholes crecientes. Posteriormente se realizaron dos lavados en óxido de propileno, uno en óxido de propileno-Epon en proporción 1/1 y finalmente se incluyeron en epoxi Epon 812, según la técnica convencional.

3.5.3. OBTENCION DE CORTES

Los cortes para **microscopía óptica** se obtuvieron con un microtomo de rotación Minot LEITZ 1516, siendo el grosor de los mismos de 5 micras. Seguidamente se llevaron a un baño de agua a 37°C y fueron montados sobre portaobjetos tratados con poli-L-Lisina Agarosa (MN:4,000-15,000 Sigma Chemical Company).

Para **microscopía electrónica** se realizaron cortes semifinos de 1-2 μm de grosor, en un ultramicrotomo modelo LKB III y cortes ultrafinos de un grosor entre 40-50 nm.

3.5.4. TINCION

Para **microscopía óptica** las secciones se desparafinaron en xilol e hidrataron en una serie decreciente de alcoholes.

Como **métodos de tinción generales** se emplearon las técnicas de:

- Hematoxilina-eosina
- Método de Gallego (IV variante)
- Método de Masson
- Método de PAS (reacción Schiff-ácido periódico).

Después de colorear las preparaciones se deshidrataron en una serie creciente de alcoholes y se montaron con medio de montaje (DPX[®], Nustain).

Se realizó un **estudio inmunocitoquímico** para la identificación y distribución de diferentes tipos celulares utilizando las técnicas de IFI y PAP (peroxidasa-antiperoxidasa)

a) Inmunofluorescencia indirecta. En esta técnica hemos seguido el método de Coons et al. (1955), visualizando la reacción mediante suero anti-IgG de conejo preparado en cabra y conjugado con fluoresceína (Nordia labs.).

b) Peroxidasa-antiperoxidasa (PAP). Para la realización de esta técnica hemos seguido el método de Sternberger (1979), visualizando la reacción final mediante 3-3-Diamino-bencidine tetrachloride (Sigma Immuno Chemicals D5905), utilizando como tinción de contraste la hematoxilina de Harris. A continuación pasamos a detallar los pasos principales de esta técnica:

1. Desparafinado y rehidratación de las muestras

2. Inhibición de la peroxidasa endógena mediante una solución de peróxido de hidrógeno 3% en P.B.S.(Buffer fosfato salino con Ph=7,2), durante 30 minutos a temperatura ambiente.
3. Lavado en PBS 5 minutos, 3 veces.
4. Bloqueo de la tinción inespecífica de fondo, con suero normal de cerdo (Dakopatts 901) durante 30 minutos a temperatura ambiente. La dilución de trabajo empleada fue 1/30.
5. Incubación con el anticuerpo primario correspondiente, durante 18-24 horas a 4°C a una dilución previamente determinada.
6. Lavado en PBS 5 minutos, 3 veces.
7. Incubación con la capa puente: suero anti-inmunoglobulina de conejo obtenida en cerdo (Dakopatts Z196) durante 30 minutos a temperatura ambiente. Dilución de trabajo 1/100
8. Lavado en PBS 5 minutos, 3 veces.
9. Incubación con el complejo PAP, obtenido en conejo (Dakopatts Z113), durante 30 minutos a temperatura ambiente. Dilución de trabajo 1/64.
10. Lavado en PBS, 5 minutos, 3 veces.
11. Revelado con D.A.B. (3,3-diamino-bencidine tetrachloride, SIGMA Inmuno Chemicals D5905) a temperatura ambiente y en tiempos variables.
12. Lavado en agua corriente durante 10 minutos.
13. Tinción de contraste con hematoxilina, lavado, deshidratación y montaje.

Se emplearon tanto controles positivos como negativos:

- Controles positivos: IgA, IgG, IgM y CD₃ con ganglio de perro
- Controles negativos: omisión de la primera capa.

Sueros	Diluciones
Anticuerpos primarios:	
Suero anti-IgG de perro, obtenido en conejo (ICN Immunobiologicals n° 65-117)	1:100
Suero anti-IgA de perro, obtenido en conejo (ICN Immunobiologicals n° 64-372)	1:100
Suero anti-IgM de perro, obtenido en conejo (ICN Immunobiologicals n° 64-371)	1:100
Suero anti-células T cd3 humano, obtenido en conejo (DAKO n° A452) (*)	1:100
Suero bloqueante, puente y complejo en técnica de PAP:	
Suero normal de cerdo (Dakopatts n° X901)	1:30
Suero anti-IgG de conejo obtenido en cerdo (Dakopatts n° Z196)	1:100
Complejo peroxidasa-antiperoxidasa (PAP) obtenido en conejo (Dakopatts n° Z113)	1:64

Tabla 3.2: Anticuerpos y diluciones empleados.

(*) cuando utilizamos este suero se realizó una digestión previa con pronasa al 0,1 % durante 10 minutos, antes de la incubación con el suero normal de cerdo.

Para **microscopía electrónica** los cortes semifinos utilizados como controles fueron coloreados mediante el método de azul de metileno.

Los cortes ultrafinos fueron contrastados con citrato de plomo y acetato de uranilo.

3.6. OBSERVACION DE LAS PREPARACIONES

Para el estudio de estas preparaciones hemos utilizado un **microscopio óptico** modelo Orthoplan de Leitz con epifluorescencia y dotado de una cámara fotográfica Orthomat.

El **microscopio electrónico** utilizado fue el modelo Jeol Jem 100 B de 80 Kv del servicio de microscopía electrónica de la Facultad de Veterinaria de Madrid.

3.7. ICONOGRAFÍAS

Las fotos macroscópicas se realizaron con una máquina Reflex modelo Minolta y con luz artificial Osram tipo Nitraphot s (250 w.).

Las electronografías fueron obtenidas mediante un sistema fotográfico con placas de 6,5-9 cm. y película rígida AGFA, especial para microscopía electrónica.

3.8. ESTUDIO CUANTITATIVO

Para el estudio cuantitativo de los distintos tipos inmunorreactivos de células plasmáticas realizamos cortes seriados de 5 μ m. El recuento lo realizamos mediante un ocular reticulado Olympus WHK 10X/20L previamente calibrado para el objetivo de 40X mediante un micrómetro Leitz, de 2 mm con intervalos de 0,001 mm.

En nuestro caso la retícula nos define 4 zonas de 0,1 mm de longitud y 0,1 mm de ancho.

La zona apical (A) comprendía desde el epitelio de revestimiento hasta 0.1 mm de profundidad en la lámina propia de la mucosa. La zona subapical (B) era la porción

contigua a la anterior con las mismas medidas. La 3ª zona se correspondía con la zona media de la mucosa (C). Por último la zona basal (D) comprendía desde la muscular de la mucosa hasta 0,1 mm por encima de esta.

Cada recuento lo realizamos un mínimo de 8 veces en cada una de las zonas escogiendo siempre las zonas de mayor densidad celular. En ningún caso valoramos las zonas que presentan algún artefacto o adyacentes a las formaciones linfoides.

El análisis estadístico lo realizamos mediante el test de Friedman ejecutado con el programa BMDP 3S. Este test asigna rangos para cada porción del intestino ordenándolos de 1 a 8 teniendo en cuenta su valor en el recuento de las distintas inmunoglobulinas. Si el sumatorio de rangos no estaba dentro de una distribución normal se realizaron comparaciones pareadas en los distintos perros.

3.9. CLASIFICACION DE LAS LESIONES

Las lesiones observadas las clasificamos basándonos en las alteraciones que vimos en la mucosa en tres grados: leves, moderadas y severas. Para ello valoramos, el infiltrado celular, la presencia y grado de cambio en el epitelio de revestimiento, las alteraciones en la arquitectura de las vellosidades y de las criptas, y el grado de parasitación.

Consideramos un grado leve cuando el proceso inflamatorio era discreto y difuso con escasa parasitación.

El grado moderado consistía en un proceso inflamatorio difuso y moderado de células inflamatorias y presentaba una mayor parasitación. En este caso, las vellosidades mostraban un ligero acortamiento y una mayor separación entre las bases de las criptas y la muscular de la mucosa.

El grado severo consistía en una infiltración severa y difusa de la lamina propia, junto a formaciones de aspecto granulomatoso. Se observaba acortamiento de las vellosidades y pérdida del epitelio de revestimiento. Las criptas estaban en menor número y aparecían colapsadas.

4. RESULTADOS

La presentación de los resultados se va a realizar de la siguiente manera: en primer lugar, se detallará de manera conjunta la evolución clínica de estos animales. Posteriormente se describirán las imágenes observadas en los animales del grupo control y a continuación, de forma individualizada, se señalarán los aspectos macroscópicos y las lesiones histológicas, ultraestructurales e inmunocitoquímicas observadas en los distintos grupos de animales inoculados experimentalmente, siguiendo el orden de sacrificio. Para ello comenzaremos con las lesiones observadas en el intestino delgado de los animales inoculados por vía intraperitoneal y, posteriormente, de los inoculados por vía intravenosa. Así mismo, a continuación, se detallarán las lesiones del intestino grueso utilizando el mismo esquema.

4.1. ASPECTO CLINICO

Los animales inoculados presentaron a partir de los 55-83 días post-inoculación, un aumento progresivo de las proteínas séricas totales, llegando a alcanzar, en los animales de los dos grupos, valores mayores o iguales a 8 g/dl entre los 109 y 139 días.

Los perros que mantuvimos durante más tiempo infectados, presentaron variaciones de las proteínas totales que, o bien se observaban dentro de unos valores elevados (8-10 g/dl) hasta el momento del sacrificio (perro 3), bien se mantuvieron estables (perro 6), o presentaron oscilaciones moderadas (perro 2) disminuyendo uno o dos meses antes de la eutanasia.

Entre los 55-97 días post-inoculación todos los animales fueron seropositivos (fluorescencia visible a un título mayor 1/100).

Durante todo el período experimental los anticuerpos permanecieron elevados. Cuando los animales se sacrificaron sus títulos variaban de 1/1.600 a 1/6.400. La tasa de anticuerpos estaba relacionada con la concentración de proteínas séricas totales.

Los restantes parámetros bioquímicos no presentaron alteraciones significativas ni en los perros infectados ni en los animales control.

En ningún caso se observaron lesiones cutáneas. La lesión más evidente fue, una marcada linfadenomegalia generalizada, que apareció entre los 83 días (perro 4) y los 125 días (perro 2) post-inoculación y que permaneció constante durante todo el estudio.

Entre los 350 (subgrupo A) y 275 (subgrupo B) días post-infección, los perros comenzaron a desarrollar una diarrea que si bien al principio cursó de modo intermitente, más tarde se hizo continua. Las características de esta diarrea se correspondían con las propias de intestino grueso (fig. 1): heces semiformadas, que a veces pasaban a ser líquidas con mucosidad y sangre fresca, aumento de la frecuencia pero con escaso volumen de heces en cada defecación y presencia de tenesmo.

Resultados

Los animales sacrificados en las fases finales entre los 334-592 días presentaron un adelgazamiento muy marcado (fig. 2).

Los perros control permanecieron clínicamente sanos a lo largo de todo el experimento.

4.2. ESTUDIO ANATOMOPATOLOGICO DEL INTESTINO DELGADO

4.2.1. GRUPO CONTROL (perros 7 y 8)

Los animales pertenecientes a este grupo no mostraron alteraciones en el transcurso del experimento.

4.2.1.1. Duodeno (control)

Histológicamente la mucosa presentaba un epitelio de revestimiento cilíndrico simple con algunas células caliciformes, que disminuían en número hacia la zona apical de las vellosidades, y algunos linfocitos que emigraban hacia la luz intestinal.

La lámina propia estaba integrada por un tejido conjuntivo laxo con un número variable de células libres: células plasmáticas, linfocitos y algunos neutrófilos. Este tejido rodeaba a las glándulas o criptas de Lieberkühn, que estaban formadas por distintos tipos de células: las células enteroendocrinas y las células indiferenciadas, siendo éstas últimas columnares con un elevado número de mitosis.

La zona central de las vellosidades presentaba un vaso linfático y un discreto cordón de músculo liso. Entre la base de las criptas y la muscular de la mucosa el tejido conjuntivo era escaso y más denso.

Mediante el estudio inmunocitoquímico pudimos observar la inmunorreacción de las células plasmáticas a las inmunoglobulinas IgA, IgG e IgM (tabla 4.4.4). Las células plasmáticas más numerosas en esta porción del intestino eran positivas a IgA, localizándose en mayor proporción en la zona subapical de las vellosidades y media de la mucosa, disminuyendo hacia la zona basal y apical de la mucosa (tabla 4.4.1). El

número de células positivas a IgM fue escaso, predominando fundamentalmente en la zona media de la mucosa entre las glándulas de Lieberkühn (tabla 4.4.3.). Las células positivas a IgG se distribuyeron de igual forma que las células positivas a IgA, pero en menor número (tabla 4.4.2). Los linfocitos T se localizaban fundamentalmente en la porción apical de las vellosidades, aunque también aparecían, en escasa cantidad, en la zona basal de la mucosa.

También encontramos inmunorreacción positiva a IgA y a IgG en las células del epitelio de revestimiento a lo largo de todo el intestino, y en ocasiones a IgM, aunque para esta última la inmunorreacción era mayor en algunas de las células de las criptas de Lieberkühn. Así mismo observamos una intensa positividad frente a IgG en toda la lámina propia de la mucosa y en menor cantidad a IgA.

La muscular de la mucosa presentaba dos capas bien definidas de musculatura lisa una interna circular y otra externa longitudinal.

La submucosa mostraba un tejido conjuntivo moderadamente denso. En esta zona del intestino se observaban las glándulas de Brunner de tipo mucoso y el plexo nervioso de Meissner. Se observaban formaciones linfoides aisladas que presentaban forma de pera y amplias zonas interfoliculares. Estas formaciones estaban constituidas por una moderada cúpula que presentaban invaginaciones intrafoliculares del epitelio de la cúpula, una corona bien delimitada, y un centro germinal en el que se distinguían dos zonas, una clara central constituida por linfoblastos, células dendríticas y macrófagos y una zona oscura periférica sobre todo en la zona basal no muy amplia que tenía linfocitos y linfoblastos.

Mediante el estudio inmunocitoquímico observamos que la cúpula presentaba un predominio de células positivas a IgG y pocas positivas a IgA y a IgM. Los centros germinales, en la zona clara, tenían alguna célula positiva a IgG. Los linfocitos T eran numerosos en las áreas interfoliculares, su número era moderado en la cúpula, en la corona y en la zona clara del centro germinal y escasos en la zona oscura periférica.

La capa muscular era muy gruesa y estaba formada por tres capas de haces lisos: una interna oblicua, la intermedia circular y la más externa longitudinal. Entre estas dos últimas se localizaba el plexo nervioso muscular o de Auerbach.

La serosa estaba constituida por una estrecha banda de tejido conjuntivo laxo.

4.2.1.2. Yeyuno (control)

La estructura era similar a la descrita anteriormente en el duodeno. En la mucosa las vellosidades eran algo más estrechas y escasas. La lamina propia presentaba el mismo tipo de células anteriormente descrito.

El estudio inmunocitoquímico nos demostró que las células plasmáticas de la lámina propia eran en su mayoría positivas a IgA (tabla 4.4.4), localizándose en mayor número en la porción media de la vellosidad y media de la mucosa, disminuyendo de forma paulatina hasta la zona basal donde eran escasas (tabla 4.4.1). En menor número, pero con la misma distribución, se observaron células positivas a IgG (tabla 4.4.2). Los plasmocitos positivos a IgM aparecieron en menor cantidad y fundamentalmente distribuidos desde la zona media a la zona basal de la mucosa (tabla 4.4.3). Los linfocitos T tenían la distribución anteriormente señalada, predominando en las porciones apicales de las vellosidades.

La submucosa presentaba nódulos linfoides que se extendían hasta la mucosa. Las células inmunoreactivas en estas formaciones eran escasas, encontrando tan solo discreta positividad frente a IgG en la zona clara de algunos centros germinales y en la zona periférica de algunos nódulos.

4.2.1.3. Ileon (control)

La mucosa se caracterizaba por presentar un epitelio con un mayor número de células caliciformes que en las porciones anteriores.

En la lámina propia las células inmunoreactivas a IgA eran las más abundantes y se distribuían igual que en las porciones anteriores, aunque en menor cantidad, observándose un mayor número en la zona subapical de la vellosidad y disminuyendo hacia la zona basal de la mucosa (tabla 4.4.1). Igual distribución presentaban las células positivas a IgG siendo éstas más escasas (tabla 4.4.2). Los plasmocitos positivos a IgM eran mucho menos abundantes, localizándose fundamentalmente en la zona media (tabla 4.4.3). Así mismo encontramos una fuerte inmunorreacción frente a IgM en algunas de las células de las criptas. Los linfocitos T predominaban en la zona apical de las vellosidades igual que en las dos porciones anteriores.

En esta localización del intestino delgado los nódulos linfoides confluían formando grandes formaciones linfoides o placas de Peyer que ocupaban parte de la mucosa y de la submucosa. En el epitelio de revestimiento de estas formaciones eran escasas o inexistentes las células caliciformes.

El tejido linfoide se distribuía en tres zonas: unas cúpulas bien desarrolladas compuestas por linfocitos y macrófagos, las zonas interfoliculares muy marcadas con presencia de linfocitos T y los folículos linfoides en los que se distinguía una amplia zona central llamada centro germinal y una corona oscura que la rodeaba con linfocitos T. El centro germinal a su vez estaba constituido por dos zonas, una clara central donde observábamos fundamentalmente linfoblastos, algunos macrófagos y algunas células dendríticas y una zona oscura basal compuesta por linfocitos pequeños y linfoblastos.

Mediante el estudio inmunocitoquímico observamos cómo la cúpula de estas formaciones presentaban fundamentalmente en las zonas más próximas al epitelio de revestimiento células inmunoreactivas a IgG y algunas a IgA. Algunos de los centros

germinales de estas formaciones presentaban de 6 a 38 células con llamativos cuerpos de Russell inmunoreactivos a IgG, aunque también observamos algún centro germinal con cuerpos de Russell positivos a IgM. Los linfocitos T también aparecían en la zona de la corona y en la zona oscura de los centros germinales.

Las capas musculares aumentaban de grosor cuando se aproximaban a la zona del esfínter ileocecal.

4.2.2. GRUPO A. INTRAPERITONEAL

4.2.2.1. PERRO N°1

El aspecto macroscópico de las distintas porciones del intestino delgado no mostraba alteraciones con respecto al grupo de los animales control.

4.2.2.1.1. Duodeno (1)

La capa mucosa presentaba un epitelio de revestimiento cilíndrico simple sin alteraciones de interés. En la lámina propia se observaba un leve infiltrado inflamatorio compuesto por células plasmáticas, linfocitos y algunos macrófagos que se localizaban fundamentalmente en la porción apical de las vellosidades y entre las formaciones glandulares, sin llegar a la zona basal. Algunos de los macrófagos, localizados en la zona apical de las vellosidades, tenían entre 1 y 5 amastigotes de *Leishmania* en su citoplasma.

Mediante el estudio inmunocitoquímico se observó que las células plasmáticas positivas a IgA e IgG eran las más abundantes en las zonas subapical, media y basal de la mucosa (tablas 4.4.1 y 4.4.2). En las zonas media y basal se localizaban las células positivas a IgM (en menor cantidad que las positivas IgA e IgG) (tabla 4.4.3). Los linfocitos T se observan de forma más abundante en la porción apical de las vellosidades.

La submucosa presentaba un leve infiltrado inflamatorio compuesto por el mismo tipo de células que en la lámina propia de la mucosa.

Los folículos linfoides aislados, que se observaban entre la mucosa y la submucosa, tenían una cúpula amplia similar a los perros control. La corona estaba bien delimitada y el centro germinal era amplio presentando una gran zona clara compuesta

por linfoblastos, células dendríticas, algunas células en mitosis y restos celulares, y una zona oscura basal más evidente que en los animales control, constituida por linfocitos y linfoblastos.

Mediante el estudio inmunocitoquímico observamos algunas células positivas a IgA e IgM en la zona oscura de los centros germinales y en la corona, mientras que en la cúpula existía un claro predominio de células positivas a IgG y en menor número a IgA. Los linfocitos T se localizaban fundamentalmente en las zonas interfoliculares y corona y en menor cantidad en la cúpula y la zona clara del centro germinal.

El resto de las capas muscular y serosa no presentaban alteraciones.

4.2.2.1.2. Yeyuno (1)

La mucosa mostraba una imagen similar al duodeno con un epitelio de revestimiento sin alteraciones. La lámina propia mostraba un ligero infiltrado inflamatorio de células plasmáticas, linfocitos y macrófagos, que se extendía desde las vellosidades hasta la zona basal próxima a la muscular de la mucosa. Pocos macrófagos con escaso número de parásitos (de 1 a 5) se localizaban fundamentalmente en las porciones apicales de las vellosidades.

El estudio inmunocitoquímico nos mostró un mayor número de células inmunorreactivas a IgA localizadas fundamentalmente en la zona media de la mucosa, que disminuían hacia la porción apical y profunda (tabla 4.4.1). Las células positivas a IgM estaban en menor número y tenían una localización parecida a las células positivas a IgA. No encontramos ninguna célula positiva a IgM en la porción apical de las vellosidades, aunque sí observamos positividad en algunas de las células de las criptas próximas a la zona basal (tabla 4.4.3). Las células positivas a IgG las localizamos en mayor proporción en la zona subapical de las vellosidades (tabla 4.4.2).

Entre las capas mucosa y submucosa se observaron escasos folículos linfoides de gran tamaño. En la cúpula, por debajo del epitelio de revestimiento, se observaban muchas células positivas a IgG, algunas positivas a IgA y escasas a IgM. La periferia de los centros germinales se apreciaban algunas células positivas a IgA, mientras que en las zonas claras de dichos centros germinales se veían células positivas a IgM y a IgG.

La distribución de los linfocitos T era similar a la descrita anteriormente en el duodeno.

4.2.2.1.3. Ileon (1)

La lámina propia presentaba un proceso inflamatorio ligero, similar al de las dos porciones anteriormente estudiadas. Este infiltrado mostraba un discreto aumento en el número de macrófagos parasitados y algunos neutrófilos que se localizaban en la zona basal de la mucosa, entre la muscular de la mucosa y las criptas. Estas últimas no mostraban ninguna alteración digna de reseñar.

La distribución de inmunoglobulinas era similar a los tramos anteriores, predominando las células positivas a IgA en la zona subapical y media (tabla 4.4.1), y en menor número las células positivas a IgG e IgM que se distribuían por toda la lámina propia (tablas 4.4.2 y 4.4.3). No observamos en las muestras analizadas células positivas a IgM en el extremo apical de las vellosidades (tabla 4.4.3). Las zonas basal y apical presentaban una ligera infiltración de linfocitos T.

En la submucosa se observó un leve infiltrado inflamatorio compuesto por las células anteriormente citadas. En los folículos linfoides se diferenciaban una zona clara central muy amplia compuesta por linfoblastos, algunos linfocitos maduros y diversas mitosis y una zona oscura más difusa y poco celular. La corona, que separaba el centro germinal de la cúpula, estaba poco delimitada. En la cúpula existía un predominio de células positivas a IgG y en menor cantidad a IgA e IgM. Los centros germinales

presentaban numerosos cuerpos de Russell positivos a IgG e IgM. Las áreas interfoliculares, y en menor cantidad la cúpula y la corona, eran los lugares de asentamiento de los linfocitos T (fig. 3).

4.2.2.2. PERRO N°2

Macroscópicamente no se ha observado alteraciones en ninguna porción del intestino delgado.

4.2.2.2.1. DUODENO (2)

Histológicamente el epitelio de revestimiento no mostraba alteraciones, aunque sí observamos un aumento discreto en el número de linfocitos intraepiteliales.

La lamina propia de la mucosa presentaba un proceso inflamatorio moderado compuesto por linfocitos, células plasmáticas y macrófagos a veces parasitados. Algunos macrófagos presentaban en su citoplasma de 5 a 15 vacuolas, en cuyo interior, mediante microscopía electrónica, pudimos observar la morfología característica de los amastigotes de *Leishmania* (fig. 4). Este infiltrado se distribuía en el extremo apical de las vellosidades originando un discreto engrosamiento a este nivel, entre las formaciones glandulares, y en la zona basal de la mucosa distanciando la muscular de la mucosa de la base de las glándulas.

La distribución de inmunoglobulinas era similar al perro n°1, siendo las células inmunorreactivas a IgA las más abundantes en la lámina propia de la mucosa. Éstas se localizaban fundamentalmente en la zona media de la mucosa, entre las formaciones glandulares, lugar donde predominaba el proceso inflamatorio (tabla 4.4.1). Las células positivas a IgM eran escasas. Los plasmocitos positivos a IgG se distribuían de forma similar a los anteriores y en menor cantidad los positivos a IgM (tabla 4.4.3). Observamos cierta positividad a las distintas inmunoglobulinas en el epitelio de revestimiento, sin embargo, sólo mostraron positividad a IgM algunas de las células basales de las criptas. Los linfocitos T predominaban en las porciones apicales de las vellosidades (fig. 5), observándose algunos en la zona basal.

La infiltración inflamatoria de la submucosa era muy discreta localizándose próxima a los vasos y a las terminaciones nerviosas. El infiltrado celular estaba constituido por linfocitos, macrófagos y células plasmáticas que en su mayoría eran positivas a IgG.

Los nódulos linfoides mostraban una discreta involución presentando menor tamaño que en los animales control. Estas formaciones linfoides estaban cubiertas por unas cúpulas pequeñas. Los centros germinales tenían un tamaño reducido con una zona clara escasa, una zona oscura discretamente aumentada de grosor con un aumento de linfocitos y una corona poco delimitada.

Sólo observamos inmunorreacción positiva frente a IgG en algunas de las células de las cúpulas. Los linfocitos T se distribuían en las áreas interfoliculares y en menor cantidad en la cúpula y la zona oscura del centro germinal.

4.2.2.2.2. Yeyuno (2)

Histológicamente no observamos diferencias con respecto al duodeno aunque sí se apreció un mayor número de parásitos (entre 10 y 20) en algunos de los macrófagos parasitados.

La distribución de las células plasmáticas positivas a las distintas inmunoglobulinas y la presencia de linfocitos T era también similar a la observada en las distintas zonas de la mucosa del duodeno, aunque su número era inferior (tablas 4.4.1, 4.4.2, 4.4.3 y 4.4.4).

4.2.2.2.3. Ileon (2)

El epitelio superficial de revestimiento y el epitelio glandular, no presentaron procesos degenerativos ni alteraciones de las microvellosidades. La mucosa mostró un proceso inflamatorio moderado constituido por linfocitos T, células plasmáticas y macrófagos parasitados (fig. 6). Este infiltrado se localizó fundamentalmente en la lámina propia del extremo apical de la vellosidad y en la zona basal de la mucosa, separando ampliamente la base de las criptas de la capa muscular de la mucosa. Algunas de las células plasmáticas presentaron los típicos cuerpos de Russell a modo de formaciones esféricas u ovaladas homogéneas y acidófilas. Ultraestructuralmente, las células con cuerpos de Russell presentaron dilataciones del retículo endoplásmico rugoso (fig. 7).

En ocasiones, el proceso inflamatorio llegaba a infiltrar las fibras musculares de la muscular de la mucosa. El número de parásitos era superior al de las porciones anteriores observándose de 15 a 25 amastigotes en las zonas de mayor infiltración celular.

Los plasmocitos inmunorreactivos predominantes eran los positivos a IgG y en menor número a IgA, y ocupaban la zona media de la mucosa (tablas 4.4.1, 4.4.2 y 4.4.4). Las células plasmáticas positivas a IgA se localizaban en las porciones subapicales de las vellosidades (tabla 4.4.1) junto a los linfocitos T. Las células positivas a IgM eran escasas, localizándose fundamentalmente en la zona media y basal de la mucosa (tabla 4.4.3).

La submucosa presentaba un infiltrado inflamatorio de leve a moderado, compuesto por el mismo tipo de células que en la mucosa. Las formaciones linfoides aparecían disminuidas de tamaño y presentaban unas cúpulas pequeñas. Los centros germinales tenían una zona oscura de gran tamaño que se extendía por los laterales de las zonas claras llegando hasta la muscular de la mucosa y contactando con los contiguos, llegando incluso a confundirse. La zona clara de los centros germinales estaba muy reducida de tamaño con predominio de células dendríticas y escasos linfoblastos.

Ultraestructuralmente observamos un aumento de linfocitos entre algunos linfoblastos (fig. 8).

Mediante las técnicas inmunocitoquímicas pudimos comprobar como las células positivas a IgG eran las más abundantes en las cúpulas, aunque también se vieron algunas positivas a IgA e IgM en menor cantidad. Las zonas interfoliculares estaban poco desarrolladas, confundándose con el proceso inflamatorio. En estas zonas se observaron algunos linfocitos T.

4.2.2.3. PERRO N°3

Macroscópicamente, el intestino delgado de este animal presentaba un engrosamiento y enrojecimiento difuso de la pared (fig. 9).

4.2.2.3.1. Duodeno (3)

El epitelio de revestimiento no mostraba alteraciones, si bien el de las glándulas presentó una ligera degeneración de su citoplasma apareciendo éste discretamente vacuolizado. La lámina propia de la mucosa presentaba una infiltración difusa severa, constituida por células plasmáticas, linfocitos, algunos neutrófilos, un elevado número de macrófagos muy parasitados, y células gigantes multinucleadas con tres o más núcleos que contenían numerosas leishmanias (20-30) en su interior. Estas células inflamatorias se encontraban en toda la mucosa, presentando en las porciones apicales de las vellosidades una distribución granulomatosa que originaban un aumento de grosor en esta zona. Estos granulomas estaban compuestos por macrófagos parasitados en la zona central, rodeados de plasmocitos y linfocitos T. En la zona media de la mucosa el infiltrado se localizaba entre las criptas y se extendía hasta la zona basal de la mucosa.

Mediante el estudio inmunocitoquímico se comprobó que las células plasmáticas que formaban parte de las formaciones granulomatosas, presentaban mayor positividad a IgA (fig. 10). En la zona media de la mucosa la inmunorreactividad era discretamente predominante a IgG (4.4.2) y en menor número a IgA (tabla 4.4.1) e IgM (tabla 4.4.3). La zona basal desde la base de las criptas hasta la muscular de la mucosa tenía un mayor predominio de células positivas a IgG (tabla 4.4.2). Los linfocitos T eran más numerosos en el extremo apical de la vellosidad y en la zona basal de la mucosa.

La submucosa presentaba un infiltrado inflamatorio que variaba de moderado a severo dependiendo de la zona, y se localizaba, fundamentalmente en las zonas menos profundas. Estaba constituido por linfocitos, macrófagos y células plasmáticas que eran

mayoritariamente positivas a IgG aunque también se encontraron algunas positivas a IgA e IgM. También se observó la presencia de algunas células gigantes (fig. 11).

Los nódulos linfoides mostraban una gran involución llegando incluso a confundirse con el infiltrado inflamatorio de la mucosa. Los centros germinales presentaron un mayor desarrollo de la zona oscura con numerosos linfocitos y una disminución de la zona clara donde se apreciaron algunas células dendríticas y linfocitos. Las células positivas a las distintas inmunoglobulinas eran escasas observándose algunas positivas a IgA e IgG. Los linfocitos T eran poco numerosos en las áreas interfoliculares, observándose en mayor número en el infiltrado de la submucosa (fig. 12).

4.2.2.3.2. Yeyuno (3)

En el estudio estructural de esta porción del intestino delgado, los epitelios de revestimiento y glandular presentaban las mismas características que en la porción anterior.

La mucosa mostraba un infiltrado inflamatorio moderado constituido por células plasmáticas, algunas con evidentes cuerpos de Russell, linfocitos, macrófagos y células gigantes, con menor número de parásitos que en el duodeno. En el extremo apical de las vellosidades el proceso inflamatorio presentaba un aspecto granulomatoso, observándose los macrófagos parasitados en la zona central rodeados, por células plasmáticas y numerosos linfocitos T. Como consecuencia de esta disposición la porción apical de las vellosidades presentaba un mayor grosor. Estas formaciones granulomatosas también las observamos en porciones más profundas de la mucosa, entre las formaciones glandulares e infiltrando la muscular de la mucosa.

Al realizar el estudio inmunocitoquímico encontramos la misma imagen que en la porción anterior (tabla 4.4.4). En las formaciones granulomatosas existía un predominio de células plasmáticas positivas a IgA. El resto de la lámina propia

presentaba un mayor predominio de células inmunorreactivas a IgA en la zona media de la mucosa (tabla 4.4.1). Las células positivas a IgM eran escasas y se localizaban en la zona media (tabla 4.4.3), mientras que los plasmocitos positivos a IgG estaban en la zona media y basal (tabla 4.4.2) en mayor proporción que la IgM. Los linfocitos T se localizaban, al igual que en las porciones anteriores, en las zonas apicales de las vellosidades y en la zona basal de la mucosa.

La submucosa presentaba una infiltración celular moderada y difusa compuesta por plasmocitos, linfocitos y macrófagos parasitados.

4.2.2.3.3. Ileon (3)

Las lesiones histológicas observadas en esta porción eran similares a las anteriores. La mucosa presentaba un proceso inflamatorio severo compuesto por el mismo tipo de células ya citado en las otras porciones. Estas células se distribuían en la zona apical de las vellosidades, donde presentaban un aspecto granulomatoso, en la zona media separando las formaciones glandulares y en la zona basal separando las glándulas de la muscular de la mucosa.

Mediante las técnicas inmunocitoquímicas observamos en la zona media y basal de la mucosa, un predominio de células positivas a IgG (tabla 4.4.2). Las células positivas a IgA, en menor número (tabla 4.4.1), se distribuían de igual manera que las IgG y las positivas a IgM fueron más escasas (tabla 4.4.3). Los granulomas presentaron un claro predominio de células positivas a IgA, así como de células positivas a IgG, en mayor número que en las porciones anteriores. Los linfocitos T predominaron en las porciones apicales de las vellosidades aunque también se observaron en la zona basal de la mucosa y en la submucosa.

La submucosa, al igual que en el duodeno y yeyuno, mostraba un proceso inflamatorio moderado localizado fundamentalmente en las zonas próximas a las formaciones linfoides.

Los nódulos linfoides eran de pequeño tamaño en comparación con los de los animales control (fig. 13). Las cúpulas, escasamente desarrolladas, presentaron algunas células positivas a IgG y en menor cantidad a IgA e IgM. En los centros germinales existía un predominio de linfocitos. Las formaciones linfoides presentaban linfocitos T en los espacios interfoliculares e, incluso, ocupando prácticamente nódulos enteros, a excepción de la zona clara central de los centros germinales.

4.2.3. GRUPO B. INTRAVENOSO

4.2.2.4. PERRO N°4

El aspecto macroscópico del intestino delgado de este animal fue normal.

4.2.2.4.1. Duodeno (4)

En el estudio microscópico, las lesiones observadas en la mucosa eran semejantes a las descritas en el perro n°1. No se evidenciaban alteraciones en el epitelio de revestimiento ni en el epitelio de las formaciones glandulares. El infiltrado inflamatorio era leve y estaba compuesto por el mismo tipo de células, con algunos plasmocitos que presentaban cuerpos de Russell (fig. 14). La localización de este infiltrado era más marcada en la zona apical de las vellosidades y entre las formaciones glandulares. La parasitación era también escasa, observándose de 5 a 10 amastigotes en las zonas de mayor infiltración celular.

Mediante las técnicas inmunocitoquímicas comprobamos cómo las células inmunorreactivas a IgA predominaban en la zona media y basal de las vellosidades (tabla 4.4.1). Igual distribución tenían las células positivas a IgG (tabla 4.4.2). Las células positivas a IgM eran escasas en toda la mucosa, observándose un ligero aumento en la zona media (tabla 4.4.3). Los linfocitos T predominaron en la zona apical de las vellosidades.

4.2.2.4.2. Yeyuno (4)

Se observaron alteraciones similares a las descritas en la porción anterior. No presentaba modificaciones en el epitelio de revestimiento ni en el epitelio glandular. El

infiltrado inflamatorio era leve y estaba compuesto por las mismas células descritas anteriormente.

La distribución de las inmunoglobulinas era similar al duodeno, su número era menor, localizándose las células positivas a IgA en la zona media de la mucosa y disminuyendo hacia las zonas basal y apical (tabla 4.4.1). Los plasmocitos positivos a IgM eran más abundantes en la porción media (tabla 4.4.3). Las positivas a IgG también eran escasas predominando en la zona apical y subapical (tabla 4.4.2). Los linfocitos T presentaron un patrón de distribución similar a la porción anterior.

La submucosa no mostró alteraciones.

4.2.2.4.3. Ileon (4)

Mediante el estudio microscópico observamos un proceso inflamatorio leve en la mucosa, con el mismo tipo de células ya citado en las porciones anteriores. La imagen coincidía con el íleon del perro n°1 observándose un predominio de células inflamatorias en las zonas apicales de las vellosidades y aumentando discretamente en la zona basal con respecto a las porciones anteriores. La parasitación fue leve observándose de 5 a 10 amastigotes en algunos de los macrófagos.

La presencia de células positivas a inmunoglobulinas IgA, IgG e IgM fue más significativa en la zona media y basal de la mucosa, predominando las IgA frente a IgG e IgM (tablas 4.4.1, 4.4.2 y 4.4.3). Los linfocitos T aparecían en mayor cantidad en los extremos de las vellosidades.

La submucosa no mostraba alteraciones y presentaba grandes formaciones linfoides con amplias cúpulas (fig. 15) donde existía un predominio de células positivas a IgG, en la porción subepitelial, y en menor número a IgM e IgA. Algunos centros germinales estaban muy desarrollados, con zonas claras amplias donde se observaron

Resultados

abundantes linfoblastos y mitosis y en ocasiones cuerpos de Russell positivos a IgG e IgM. La zona oscura de los centros germinales era delgada y estaba formada principalmente por linfocitos maduros, algunos de los cuales eran de tipo T.

4.2.2.5. PERRO N°5

El intestino delgado no presentó cambios macroscópicos significativos.

4.2.2.5.1. Duodeno (5)

No encontramos alteraciones en el epitelio de revestimiento, si bien el epitelio glandular presentó, en algunas de sus células, unas vacuolizaciones que originaron una imagen quística de estas criptas, con restos celulares en las luces.

La mucosa presentaba un proceso inflamatorio moderado compuesto por linfocitos, células plasmáticas y macrófagos. Su distribución, en la zona basal, era difusa separando ligeramente la base de las glándulas de la muscular de la mucosa que a veces se encontraba infiltrada. En ocasiones se observó discretas dilataciones de los vasos linfáticos. La parasitación no fue muy significativa apreciándose de 5 a 10 amastigotes en las zonas de mayor infiltración celular.

Mediante las técnicas inmunocitoquímicas observamos como las células positivas a IgA predominaban en toda la mucosa, tanto en las porciones apicales y subapicales de las vellosidades, como en la zona media y basal (tabla 4.4.1). Igual distribución presentaron las células positivas a IgG, siendo éstas algo más escasas (tabla 4.4.2). La presencia de células positivas a IgM fue mayor en la zona media de la mucosa (tabla 4.4.3). Los linfocitos T predominaron en las porciones apicales de las vellosidades y en las zonas basales.

La submucosa mostró una inflamación moderada con algunas células positivas a IgA e IgG. Los nódulos linfoides eran grandes con una amplia cúpula que presentaba invaginaciones epiteliales de su epitelio y zonas de calcificación, y otros pequeños ocupados prácticamente por linfocitos T. La corona, en los nódulos grandes, estaba bien

delimitada y los centros germinales presentaron una zona clara discreta, con mezcla de linfoblastos y linfocitos, y una zona oscura amplia de linfocitos.

Mediante las técnicas inmunocitoquímicas observamos en la cúpula algunas células positivas a IgA y en menor número a IgM. En los centros germinales eran escasas las células inmunorreactivas. Las células positivas a IgG se observaron en la zona de la corona y en la zona oscura de los centros germinales. Los linfocitos T se localizaron en las zonas interfoliculares, y en menor cantidad en la cúpula y en la zona clara de los centros germinales.

4.2.2.5.2. Yeyuno (5)

El proceso inflamatorio era algo menor que el observado en el duodeno. El tipo de células inflamatorias era similar, si bien se observó un menor número de macrófagos. Su distribución fue homogénea en toda la lámina propia y la parasitación escasa (10-20 amastigotes/célula).

El número de células positivas a IgA e IgG era menor que en la porción anterior, predominando en la zona subapical y en la mitad de la mucosa (tablas 4.4.1 y 4.4.2). Las células positivas a IgM se observaron en la zona media de la mucosa (tabla 4.4.3) aunque en menor número que IgA e IgG. Los linfocitos T se encontraban en menor número y se localizaban en la zona apical de las vellosidades.

No se observaban signos de inflamación en la submucosa ni en el resto de las capas.

4.2.2.5.3. Ileon (5)

Microscópicamente, observamos cómo el proceso inflamatorio de la mucosa era moderado, con la misma composición celular y grado de parasitación que en la porción anterior, no evidenciándose lesiones en el epitelio de revestimiento ni en el glandular. La distribución del proceso inflamatorio era similar a la porción anterior, con discretas formaciones granulomatosas en la zona apical de las vellosidades (fig. 16).

El número de células positivas a IgA e IgM era bajo (tablas 4.4.1 y 4.4.3), observándose un considerable aumento de células positivas a IgG que se localizaban en la zona media de la mucosa (fig. 17) (tabla 4.4.2). Los linfocitos T predominaban en la porción apical de las vellosidades.

La submucosa presentaba una infiltración celular leve compuesta por linfocitos, células plasmáticas y macrófagos.

Los nódulos linfoides tenían un tamaño similar a los de los animales control. Las cúpulas estaban bien desarrolladas. La corona linfocitaria y la zona oscura del centro germinal estaban muy marcadas; la zona clara del centro germinal era algo mayor que en los animales control, con menor densidad celular y un incremento de restos celulares.

El estudio inmunocitoquímico de estas formaciones nos mostró una escasa positividad celular frente a IgA, un mayor número de células positivas a IgM e IgG. La mayor inmunorreacción frente a IgG se observaba en las células de las cúpulas. Las áreas interfoliculares eran discretamente superiores a las de los animales control mostrando una intensa reacción frente a CD₃.

4.2.2.6. PERRO N°6

Las lesiones macroscópicas no fueron muy significativas, observándose un engrosamiento moderado de la mucosa intestinal.

4.2.2.6.1. Duodeno (6)

El proceso inflamatorio era muy severo a nivel de la mucosa y submucosa, si bien no se observaron lesiones en el epitelio de revestimiento. Este infiltrado estaba integrado eran fundamentalmente células plasmáticas, y en menor número linfocitos, macrófagos y células gigantes multinucleadas que se distribuían por toda la lámina propia. En la porción apical de las vellosidades éste infiltrado se distribuía mostrando una imagen granulomatosa con los macrófagos parasitados en la zona central, rodeados de linfocitos y células plasmáticas y originando un engrosamiento del extremo apical de las vellosidades. En el resto de la mucosa la infiltración era difusa, separando las formaciones glandulares en la zona media y distanciando la base de las criptas de la muscular de la mucosa que, a veces aparecía invadida por células inflamatorias. La parasitación en este caso era más severa, observándose de 25 a 40 amastigotes/célula en las zonas de mayor infiltración celular e incluso en el interior de algunos de los macrófagos.

Mediante el estudio inmunocitoquímico observamos como la inmunorreacción frente a IgA era mayor en las células plasmáticas de la zona subapical de la mucosa (tabla 4.4.1). A lo largo de toda la mucosa el número de células positivas a IgG fue mayor en este animal que en los anteriores con un predominio en la zona media (tabla 4.4.2). En esta zona se encontraron también células positivas a IgM aunque en menor número (tabla 4.4.3). Las formaciones granulomatosas estaban compuestas por plasmocitos positivos a IgA y linfocitos T, los cuales se localizaban sobre todo en el extremo apical de las vellosidades (fig. 18) y, en menor cantidad, en la zona basal de la mucosa.

4.2.2.6. PERRO N°6

Las lesiones macroscópicas no fueron muy significativas, observándose un engrosamiento moderado de la mucosa intestinal.

4.2.2.6.1. Duodeno (6)

El proceso inflamatorio era muy severo a nivel de la mucosa y submucosa, si bien no se observaron lesiones en el epitelio de revestimiento. Este infiltrado estaba integrado por fundamentalmente células plasmáticas, y en menor número linfocitos, macrófagos y células gigantes multinucleadas que se distribuían por toda la lámina propia. En la porción apical de las vellosidades éste infiltrado se distribuía mostrando una imagen granulomatosa con los macrófagos parasitados en la zona central, rodeados de linfocitos y células plasmáticas y originando un engrosamiento del extremo apical de las vellosidades. En el resto de la mucosa la infiltración era difusa, separando las formaciones glandulares en la zona media y distanciando la base de las criptas de la muscular de la mucosa que, a veces aparecía invadida por células inflamatorias. La parasitación en este caso era más severa, observándose de 25 a 40 amastigotes/célula en las zonas de mayor infiltración celular e incluso en el interior de algunos de los macrófagos.

Mediante el estudio inmunocitoquímico observamos como la inmunorreacción frente a IgA era mayor en las células plasmáticas de la zona subapical de la mucosa (tabla 4.4.1). A lo largo de toda la mucosa el número de células positivas a IgG fue mayor en este animal que en los anteriores con un predominio en la zona media (tabla 4.4.2). En esta zona se encontraron también células positivas a IgM aunque en menor número (tabla 4.4.3). Las formaciones granulomatosas estaban compuestas por plasmocitos positivos a IgA y linfocitos T, los cuales se localizaban sobre todo en el extremo apical de las vellosidades (fig. 18) y, en menor cantidad, en la zona basal de la mucosa.

La submucosa presentaba una severa infiltración inflamatoria compuesta por el mismo tipo de células que en la mucosa, con una mayor inmunorreacción frente a IgA y a IgG.

Los nódulos linfoides aparecían discretamente disminuidos de tamaño en comparación con los de los animales control, con una evidente desorganización, por lo que era difícil delimitar las distintas zonas. Las zonas interfoliculares llegaban a confundirse con el proceso inflamatorio. La zona clara de los centros germinales presentaba pocos linfoblastos y un aumento de linfocitos y de restos celulares. La zona oscura era algo más gruesa que en los animales control, con abundantes linfocitos.

En la cúpula se observaban calcificaciones junto a células positivas a IgG y en menor número, a IgA e IgM. Los centros germinales tenían fundamentalmente células positivas a IgG y escaso número de IgA. Los linfocitos T los observamos en las áreas interfoliculares y formando parte del infiltrado inflamatorio de la submucosa.

4.2.2.6.2. Yeyuno (6)

Histológicamente la mucosa mostraba un proceso inflamatorio similar al observado en el duodeno. La zona apical de las vellosidades presentaba los macrófagos parasitados en la zona central rodeados de linfocitos y de plasmocitos. En la zona media el infiltrado inflamatorio originaba una gran separación entre las formaciones glandulares que, a veces, incluso aparecían colapsadas y sin luz (fig. 19). En la zona basal de la mucosa la infiltración provocaba una gran separación entre las glándulas y la muscular de la mucosa.

Mediante las técnicas inmunocitoquímicas observamos un predominio de células inmunorreactivas frente a IgA en las zonas subapical y media (tabla 4.4.1). El número de células positivas a IgM era escaso y se localizaban fundamentalmente en la zona media (tabla 4.4.3). En la zona profunda encontramos preferentemente células positivas a IgA

e IgG, siendo estas últimas algo más escasas (tabla 4.4.2). Las formaciones granulomatosas estaban formadas por células positivas a IgA y linfocitos T.

La submucosa presentaba una infiltración celular moderada con predominio de células positivas a IgA y pocas IgG.

4.2.2.6.3. Ileon (6)

En el estudio histológico de la mucosa no encontramos alteraciones en el epitelio de revestimiento. El infiltrado inflamatorio era severo, distribuyéndose en la porción apical de las vellosidades, entre las criptas y separando la muscular de la mucosa de las formaciones glandulares. La parasitación era muy intensa, observándose de 20 a 40 leishmanias/célula en las zonas de mayor infiltración celular.

El número de células positivas a IgA era menor con respecto al yeyuno aunque su distribución era similar, predominando en la zona subapical y media de las vellosidades y disminuyendo hacia la porción apical y basal (tabla 4.4.1). Las células positivas a IgG se observaban en grupos de 3 o 4 células en la zona media y basal (tabla 4.4.2). El número de células positivas a IgM en la mucosa era escaso, predominando en la zona media y no observándose en la zona apical (tabla 4.4.3). Los linfocitos T se localizaban en mayor cantidad en las porciones apicales y basales (fig. 20).

La submucosa presentaba un moderado proceso inflamatorio algo más severo en las zonas próximas a los nódulos linfoides observándose frecuentes células positivas a IgA y más escasas a IgM.

Las placas de Peyer eran más pequeñas que las de los animales control (fig. 21). Estaban rodeadas de gran cantidad de tejido conjuntivo, con unas cúpulas pequeñas, una zona oscura engrosada, una corona poco identificable y un centro germinal claro y algo menor. En la zona clara de los centros germinales observamos linfocitos, escasos

linfoblastos y células dendríticas, además de restos celulares y células con cuerpos de Russell (estas formaciones sólo se encontraron en algunos de los centros germinales).

La mayor parte de las células que se localizaban en estos centros germinales eran inmunorreactivas a IgG y ocasionalmente a IgM e IgA. La mayoría de los cuerpos de Russell presentaban inmunorreacción frente a IgG. En las cúpulas, también las células positivas a IgG eran mucho más numerosas. Los linfocitos T estaban en la submucosa, en las zonas periféricas y corona de los nódulos linfoides y en las áreas interfoliculares.

4.2.4. VALORACION DEL NUMERO TOTAL DE INMUNOGLOBULINAS

En el estudio inmunocitoquímico de las inmunoglobulinas IgA, IgG e IgM, de los animales inoculados se observaron variaciones con respecto a los animales control (tablas 4.4.1, 4.4.2 y 4.4.3).

En cada uno de los perros y, para cada porción de intestino delgado, se calculó el valor medio de la suma de las distintas inmunoglobulinas, comprobándose que existía un incremento de éste con respecto a los animales control. Dicho incremento fue más marcado, en las fases más avanzadas de la enfermedad (tabla 4.4.5).

Las proporciones entre la cantidad de células plasmáticas positivas a las distintas inmunoglobulinas están reflejadas en la tabla 4.4.6.

4.3. ESTUDIO ANATOMOPATOLOGICO DEL INTESTINO GRUESO

4.3.1. GRUPO CONTROL (perros 7 y 8)

El aspecto macroscópico del intestino de estos animales fue normal.

4.3.1.1. Ciego (control)

Las criptas eran paralelas y se presentaban próximas entre sí y sin ramificaciones, abriéndose a la superficie luminal. Estaban recubiertas, en el tercio inferior, fundamentalmente por células caliciformes y células indiferenciadas, células endocrinas y algunas células en mitosis.

Los plasmocitos positivos a IgA se distribuían por la zona media, subapical y basal de la mucosa (tabla 4.4.1) al igual que las células positivas a IgM (tabla 4.4.3); en menor cantidad se encontraban las células positivas a IgG, predominando en la zona media (tabla 4.4.2). Un escaso número de linfocitos T se distribuía por toda la mucosa.

En la submucosa se podían observar algunos nódulos linfoides aislados, con una zona central más laxa formada por linfoblastos, macrófagos y células dendríticas y una zona más densa periférica ocupada por linfocitos T y linfoblastos. Las zonas interfoliculares y la corona presentaban inmunorreacción frente a CD3, y en la cúpula se observaron algunas células positivas a IgG. La periferia de los folículos se mostraba escasas células positivas a IgA.

El resto de las capas presentaron las mismas características que las otras porciones del intestino delgado.

4.3.1.2. Colon (control)

En el estudio histológico la mucosa presentaba un epitelio de revestimiento compuesto fundamentalmente por células caliciformes. Las criptas eran más largas que en el intestino delgado (fig. 22).

La distribución de plasmocitos era semejante a la del ciego (tabla 4.4.4), observándose en la zona media y basal una discreta cantidad de células positivas a IgA, IgG e IgM (tablas 4.4.1, 4.4.2, 4.4.3). Los linfocitos, en escaso número, se localizaban de forma homogénea en la mucosa.

En la submucosa también se podían ver nódulos linfoides aislados. En la cúpula, en la zona oscura de los centros germinales y en la corona se observaban algunas células positivas a IgG. Los linfocitos se localizaban en la submucosa, formando parte de las áreas interfoliculares.

4.3.1.3. RECTO (control)

La estructura era similar al colon con un aumento considerable de células caliciformes tanto en el epitelio de revestimiento como en el glandular.

Las células predominantes en las zonas media y basal de esta porción fueron las IgA en la zona media y basal (tabla 4.4.1) y, en menor número, las IgG e IgM (tablas 4.4.2 y 4.4.3).

Los folículos linfoides aparecían solitarios, sin células positivas a IgA y con un pequeño número de células positivas a IgM localizadas en la cúpula. Los linfocitos T se apreciaron en toda la mucosa, con un discreto aumento en la porción apical, en las áreas interfoliculares, y en la corona de los nódulos linfoides.

4.3.2. GRUPO A (INTRAPERITONEAL)

4.3.2.1. PERRO N°1

Macroscópicamente, las distintas porciones del intestino grueso de este animal no mostraban ninguna alteración, presentando una imagen similar a los animales del grupo control.

4.3.2.1.1. Ciego (1)

La mucosa presentaba un epitelio de revestimiento inalterado con un leve proceso inflamatorio compuesto por células plasmáticas, linfocitos y algunos macrófagos, que tenían de 5 a 15 amastigotes en el interior de sus citoplasmas.

Las células plasmáticas se disponían en grupos, fundamentalmente en la zona media de la mucosa, donde existía un elevado número de células positivas a IgA (fig. 23) (tabla 4.4.1). La misma distribución presentaban las células positivas a IgG (tabla 4.4.2) e IgM (tabla 4.4.3), aunque en menor número. Los linfocitos T eran escasos y presentaban distribución homogénea por toda la mucosa.

La submucosa presentaba una ligera inflamación, compuesta por el mismo tipo de células anteriormente citadas, con un predominio de células positivas a IgG.

Se observaban algunos nódulos linfoides amplios, con grandes centros germinales, cuya zona oscura era delgada y bien delimitada. La corona era muy evidente y por encima de ésta se observaba la cúpula, que presentaba un predominio de células positivas a IgM frente a las células positivas a IgA. La zona clara de los centros germinales estaba constituida por linfoblastos y células dendríticas. La zona oscura y la corona mostraron un predominio de linfocitos. Algunos de los centros germinales presentaron en la zona clara, células inmunorreactivas a IgM. Los linfocitos T estaban rodeando las formaciones linfoides, sobre todo en las zonas superiores laterales.

La serosa estaba ligeramente infiltrada por el mismo tipo de células anteriormente citadas, que se localizaron fundamentalmente entre los vasos y el tejido adiposo.

4.3.2.1.2. Colon (1)

En el estudio histológico de la mucosa observamos algunas alteraciones, aun cuando el epitelio de revestimiento y el glandular permanecieron intactos. El grado de parasitación era similar a la porción anterior (de 5 a 15 amastigotes por célula). Las células que componían el infiltrado inflamatorio eran linfocitos, células plasmáticas, macrófagos y algunos neutrófilos que se encontraban fundamentalmente entre las formaciones glandulares (fig. 24).

El estudio inmunocitoquímico mostró un escaso número de células positivas a las distintas inmunoglobulinas (tabla 4.4.4) localizadas fundamentalmente en las zonas profundas de la mucosa (tablas 4.4.1, 4.4.2 y 4.4.3). Los linfocitos T eran escasos y estaban distribuidos entre las formaciones glandulares.

En la submucosa sólo observamos un discreto aumento en el número de células inflamatorias.

4.3.2.1.3. Recto (1)

Esta porción presentaba una estructura similar a las dos anteriores. La mucosa, al igual que la porción anterior, mostraba un epitelio de revestimiento y glandular sin alteraciones microscópicas, si bien se observaba, en la lámina propia, un leve infiltrado inflamatorio compuesto por las células anteriormente citadas, con escaso número de parásitos.

El estudio inmunocitoquímico reflejó una marcada positividad frente a IgG en algunas células del epitelio de revestimiento así como en el intersticio. Las células positivas a IgA se localizaban en las zonas media subapical y basal de la mucosa (tabla 4.4.1). En las mismas localizaciones pero en menor número se encontraron las células plasmáticas inmunoreactivas a IgG e IgM (tablas 4.4.2 y 4.4.3). Los linfocitos T se distribuían de forma homogénea por toda la mucosa.

La submucosa estaba ligeramente infiltrada con el mismo tipo celular observándose un predominio de células positivas a IgA.

Las formaciones linfoides aparecían aisladas y de gran tamaño, mostrando un claro centro germinal bien delimitado con una marcada zona oscura periférica y una corona que lo separaba perfectamente de la zona de la cúpula. Las células que componían la zona clara de los centros germinales, eran principalmente linfoblastos y células dendríticas, mientras que las de la corona y la zona oscura eran linfocitos maduros y algún linfoblasto. Se observaban algunas células positivas a IgA en la zona clara del centro germinal y en mayor cantidad células positivas a IgG que también se localizaron en la zona de la cúpula. Los linfocitos T aparecían en las zonas laterales de la cúpula y en menor cantidad en la zona oscura de los centros germinales.

4.3.2.2. PERRO N°2

Macroscópicamente las distintas porciones del intestino grueso presentaron un ligero engrosamiento de su pared.

4.3.2.2.1. Ciego (2)

El epitelio glandular aparecía discretamente degenerado, observándose vacuolizaciones celulares. Mediante microscopía electrónica, se comprobó que estas vacuolizaciones eran debidas a dilataciones del retículo endoplásmico rugoso, como consecuencia de un proceso de degeneración hidrópica (fig. 25). La mucosa presentaba en su lámina propia un proceso inflamatorio moderado compuesto por linfocitos, células plasmáticas, macrófagos y neutrófilos, que se distribuían entre las formaciones glandulares (Fig. 26), llegando en ocasiones a ocluir su luz y a separarlas de la muscular de la mucosa. La parasitación era moderada (15 a 20 amastigotes por célula), distribuyéndose de forma homogénea desde la porción apical hasta la basal.

Mediante el estudio inmunocitoquímico del proceso inflamatorio observamos cómo las células plasmáticas que predominaban en esta zona eran las positivas a IgG (tabla 4.4.4), localizándose fundamentalmente en la porción media de la mucosa. En menor cantidad, y con la misma localización, encontramos células positivas a IgA y a IgM (tablas 4.4.1 y 4.4.3). El número de linfocitos estaba aumentado con respecto al perro n° 1, aunque su distribución era homogénea.

La submucosa presentaba un leve infiltrado inflamatorio compuesto por el mismo tipo de células que en la mucosa, con algunos eosinófilos localizados fundamentalmente en las zonas superiores. En esta zona de mayor infiltración celular también se observaron leishmanias en algunos macrófagos. La inmunorreacción del proceso inflamatorio de la capa submucosa fue mayor para las células positivas a IgG, observándose algunas células positivas a IgA.

Las formaciones linfoides aisladas mostraban una discreta involución y desorganización, presentando un centro germinal en donde la zona clara era escasa, con pocas células inmunoblásticas, algunas mitosis y restos celulares. La zona oscura y la corona estaban muy desarrolladas y tenían numerosos linfocitos. En el interior de los centros germinales observamos algunos macrófagos que contenían de 5 a 10 leishmanias.

El estudio inmunocitoquímico de estas formaciones mostró un número mayor de células positivas a IgA en el centro germinal y uno menor de células positivas a IgG, siendo muy escasas las células inmunorreactivas a IgM. La cúpula de estas formaciones presentaba un predominio de células positivas a IgG y un escaso número de células positivas a IgA. Los linfocitos T se distribuían por la periferia, aunque en esta ocasión se vio un aumento considerable en la zona central del centro germinal.

4.3.2.2.2. Colon (2)

Las lesiones en esta porción del intestino grueso de este animal eran similares a las del ciego, observándose alteraciones degenerativas en las células epiteliales de las formaciones glandulares. El proceso inflamatorio afectaba en mayor medida a la mucosa, y se extendía a las zonas superiores de la submucosa.

Este proceso inflamatorio en la lámina propia de la mucosa estaba compuesto por un número moderado de linfocitos, células plasmáticas, algunas con cuerpos de Russell, macrófagos, algunas células gigantes multinucleadas y neutrófilos.

La distribución del infiltrado era homogénea y difusa desde la porción apical a la basal, originando una marcada separación entre las glándulas y distanciándolas de la muscular de la mucosa. Las células glandulares presentaban un citoplasma vacuolizado y células descamadas en las luces (fig. 27). Algunas de las estructuras vasculares aparecían hiperémicas y dilatadas.

El grado de parasitación era mayor que en la porción anterior, observándose de 20 a 30 *leishmanias* en algunos macrófagos y células gigantes, que se distribuían por toda la mucosa predominando en la porción apical.

Las células plasmáticas inmunorreactivas frente a IgG fueron las más numerosas en todas las zonas de la mucosa excepto en la zona apical (fig. 28) (tabla 4.4.2), observándose menor cantidad de células positivas a IgA que se localizaron en la zona media (tabla 4.4.19, y escaso número de IgM (tabla 4.4.3). Era frecuente observar reacción positiva frente a IgM en algunas de las células del epitelio glandular. Los linfocitos T no eran muy abundantes en esta zona, estando distribuidos de manera homogénea por toda la lámina propia.

La submucosa presentaba un moderado proceso inflamatorio compuesto por el mismo tipo de células que el observado en la mucosa y localizándose fundamentalmente en la porción más apical. Era frecuente observar algunos macrófagos parasitados, aunque en menor número que en la mucosa. La mayoría de las células mostraron positividad frente a IgG y en escaso número frente a IgA.

4.3.2.2.3. Recto (2)

La mucosa presentaba una imagen muy parecida a la porción anterior, con zonas de erosión del epitelio de revestimiento, un severo proceso inflamatorio que originaba una separación entre las formaciones glandulares, degeneración de algunas células de las glándulas y parasitación abundante, llegando a observarse más de 20 *leishmanias* en el interior de algunos macrófagos.

Mediante el estudio inmunohistoquímico observamos un claro predominio de células positivas a IgG (tabla 4.4.2) y algo menor a IgA (tabla 4.4.1) en la zona media de la mucosa y escaso número de IgM (fig. 29) (tabla 4.4.3). Se observó una discreta

inmunorreacción frente a IgM entre algunas de las células de las formaciones glandulares. Los linfocitos T eran escasos y se distribuían por toda la mucosa.

La submucosa presentaba una moderada inflamación la cual era más llamativa en la zona superior, y estaba compuesta por linfocitos, células plasmáticas y macrófagos, muchos de ellos parasitados. Se observaron numerosas células positivas a IgG y escasas frente IgA e IgM.

Los nódulos linfoides aislados presentaban menor involución que en el ciego y mostraban un centro germinal poco desarrollado con escasos linfoblastos y un marcado aumento de las zonas de proliferación de los linfocitos (manto y corona). En éstas formaciones las células más abundantes eran las positivas a IgG, que se localizaban por todo el nódulo llegando incluso a observarse, en pequeña cantidad, en el centro germinal. Estas células también las encontramos en la zona de las cúpulas, estando también presentes en menor cantidad las células positivas a IgA e IgM. Los linfocitos T se localizaron principalmente en las porciones periféricas de los nódulos.

4.3.2.3. PERRO N°3

Macroscópicamente se observó un aumento considerable del grosor del intestino, con pliegues marcados de la mucosa y pequeñas zonas erosionadas (fig. 30).

4.3.2.3.1. Ciego (3)

Las lesiones afectaban tanto a la mucosa como a la submucosa. La mucosa presentaba una atrofia marcada, con zonas de degeneración, pérdida del epitelio de revestimiento (fig. 31) y degeneración del epitelio de las criptas. El proceso inflamatorio era severo y en él predominaban las células plasmáticas y en menor número los linfocitos y macrófagos, acompañados de neutrófilos y eosinófilos y algunas células gigantes multinucleadas que se localizaban fundamentalmente en la zona basal de la mucosa.

La distribución de estas células era homogénea por toda la lámina propia, separando ampliamente las formaciones glandulares y distanciándolas de la muscular de la mucosa.

Las formaciones glandulares eran escasas y aparecían atrofiadas con las luces colapsadas. En algunas de ellas se observaban amplias vacuolizaciones de la porción basal de su citoplasma.

La parasitación no era tan marcada como en el perro n°2, observándose un predominio de amastigotes en la submucosa.

Las células más abundantes en la lámina propia fueron las positivas a IgG (tabla 4.4.2) y en menor cantidad las positivas a IgA (tabla 4.4.1). Las positivas a IgM eran escasas (tablas 4.4.3 y 4.4.4) y los linfocitos T eran poco numerosos.

La submucosa presentaba un severo proceso inflamatorio con la misma composición celular ya descrita anteriormente (fig. 31), que llegaba a afectar a las

terminaciones nerviosas. La parasitación era superior en esta capa que en la anterior, observándose un mayor número de células gigantes parasitadas. La inmunorreacción más abundante la presentaron las células plasmáticas positivas a IgG. Los linfocitos T eran numerosos en esta capa.

Las formaciones linfoides presentaban un menor tamaño (fig. 31), no tenían una clara delimitación entre la zona periférica y el centro germinal, y existían pocos linfoblastos. La inmunorreacción en estos nódulos era escasa para todas las inmunoglobulinas presentando un discreto aumento de células positivas a IgG. Los linfocitos T eran escasos localizándose en las zonas periféricas de las formaciones linfoides de mayor tamaño y ocupando nódulos enteros cuando éstos eran de pequeño tamaño.

4.3.2.3.2. Colon (3)

La imagen observada era similar a la porción anterior observándose una marcada atrofia de la mucosa, con zonas de pérdida del epitelio de revestimiento (fig. 32). Una reducción en el número de formaciones glandulares y un severo proceso inflamatorio compuesto por células plasmáticas, fundamentalmente, macrófagos, neutrófilos, eosinófilos y algunas células gigantes que se distribuían por toda la mucosa, aumentando entre las formaciones glandulares y en la porción basal.

La parasitación en este animal no fue muy significativa observándose de 5 a 10 amastigotes en las células parasitadas de la capa mucosa, y estando aumentada en la capa submucosa.

El epitelio de revestimiento y el de las criptas de Lieberkühn mostraban un proceso degenerativo caracterizado por una vacuolización celular. En el epitelio glandular esta vacuolización producía un marcado incremento del volumen celular. Mediante microscopía electrónica se observó una transformación vacuolar del retículo

endoplásmico y vacuolización mitocondrial (fig. 33), un aumento de la matriz citoplasmática y una reducción del tamaño y número de las microvellosidades, observándose diferentes grados de degeneración nuclear. Esta lesión en la fase terminal producía una degeneración hidrópica y citólisis, lo que originaba en el epitelio de revestimiento, erosiones multifocales que aparecían cubiertas por una estrecha capa de tejido conjuntivo sobre la lámina propia de la mucosa (fig. 34).

Mediante el estudio inmunocitoquímico pudimos comprobar que las células que predominaban en esta zona eran las positivas a IgG (fig. 35) (tablas 4.4.2 y 4.4.4), siendo mucho menores las positivas a IgA (fig. 36) (tabla 4.4.1) y escasas a IgM (fig. 37) (tabla 4.4.3). El número de linfocitos T era escaso.

La submucosa estaba severamente infiltrada por el mismo componente celular, con un incremento de células gigantes y predominio de células positivas a IgG.

Las formaciones linfoides estaban tan involucionadas que apenas se distinguían del proceso inflamatorio, presentando una marcada disminución de las zonas oscuras y de la corona, con linfocitos sin apenas representación de los centros germinales. Era frecuente observar leishmanias en los macrófagos de estas formaciones. Sólo, observamos reacción positiva para IgG, y escasos linfocitos T.

La serosa mostraba un discreto proceso inflamatorio con el mismo tipo de células ya descrito.

4.3.2.3.3. Recto (3)

La imagen era similar a la descrita en el colon, observándose un aumento del proceso inflamatorio en la capa submucosa que llegaba a infiltrar e incluso destruir algunas terminaciones nerviosas.

Mediante el estudio inmunocitoquímico observamos la misma distribución de las distintas inmunoglobulinas que en la porción anterior, con un claro predominio de células positivas a IgG (tablas 4.4.1, 4.4.2, 4.4.3 y 4.4.4).

Los nódulos linfoides eran algo mayores que en la porción anterior, presentando una discreta zona clara del centro germinal con linfocitos y un aumento de espesor de la zona oscura que llegaba a contactar con la corona poco desarrollada. Tanto las pequeñas cúpulas como las zonas periféricas de los folículos, presentaban células inmunorreactivas a IgG. Un escaso número de linfocitos T se observó en las zonas periféricas de los centros germinales.

4.3.3. GRUPO B (INTRAVENOSO)

4.3.3.1. PERRO N°4

El intestino grueso de este animal no presentó ninguna alteración macroscópica.

4.3.3.1.1. Ciego (4)

La mucosa mostraba un escaso proceso inflamatorio, observándose la misma distribución de células inmunorreactivas que los animales del grupo control, con un predominio de células positivas a IgA en la zona media de la mucosa (tabla 4.4.1) y escasa cantidad de células reactivas frente a IgG (tabla 4.4.2) e IgM (tabla 4.4.3) en la zona media. El número de parásitos era escaso (2 a 5 amastigotes en algunos macrófagos).

La submucosa no presentaba signos de inflamación. Las formaciones linfoides aisladas eran amplias y mostraban grandes centros germinales con gran número de linfoblastos, un elevado número de mitosis en la zona clara y una delgada zona oscura con linfocitos y algún linfoblasto. La corona linfocitaria era muy evidente y bien delimitada. La zona de la cúpula presentaba un predominio de células positivas a IgG que también se localizaban, en escaso número, en los centros germinales. No observamos positividad frente a IgA e IgM en las células plasmáticas de estas localizaciones. Los linfocitos T eran escasos en la mucosa y abundantes en la periferia de los folículos linfoides.

4.3.3.1.2. Colon (4)

La imagen observada era similar a la del ciego, con escasa inflamación y parasitación.

La distribución de las distintas inmunoglobulinas era similar a la porción anterior (tablas 4.4.1, 4.4.2 y 4.4.3).

La submucosa no presentaba alteraciones y las formaciones linfoides eran grandes con poca inmunorreacción, evidenciándose alguna célula positiva a IgA. Los linfocitos T ocupaban las estrechas zonas periféricas de las formaciones linfoides, las zonas laterales superiores y la cúpula.

4.3.3.1.3. Recto (4)

La mucosa y la submucosa presentaban una imagen similar a las porciones anteriores. Los nódulos linfoides observados tenían igual estructura que los del colon.

4.3.3.2. PERRO N°5

Macroscópicamente el intestino grueso presentaba un engrosamiento muy discreto de la mucosa.

4.3.3.2.1. Ciego (5)

La mucosa presentaba un leve infiltrado inflamatorio compuesto por linfocitos (fig. 38), células plasmáticas y algunos macrófagos escasamente parasitados. El epitelio de revestimiento se conservaba sin alteraciones a lo largo de todo el intestino grueso.

Las células positivas a IgA predominaban en la zona media de la mucosa (tabla 4.4.1), mientras que las células positivas a IgG e IgM eran escasas en toda la mucosa (tablas 4.4.2 y 4.4.3). Los linfocitos T eran poco numerosos y se distribuían por toda la lámina propia de la mucosa.

La submucosa tenía un leve infiltrado inflamatorio con escasas células positivas a las distintas inmunoglobulinas.

Las formaciones linfoides mostraban una ligera desorganización. La zona clara de los centros germinales tenían abundantes linfoblastos, mitosis y restos celulares. Las zonas periféricas oscuras estaban discretamente aumentadas existiendo un escaso número de IgG e IgA y alguna célula positiva a IgM en la zona de la cúpula. Los linfocitos T se localizaban en las zonas periféricas laterales (áreas interfoliculares).

4.3.3.2.2. Colon (5)

La imagen observada era similar a la porción anterior.

Mediante el estudio inmunocitoquímico observamos un predominio de células positivas a IgG en las zonas media y basal (fig. 39) (tabla 4.4.2). Las células positivas a IgA estaban distribuidas de forma similar a las IgG (tabla 4.4.1) pero eran más escasas. En menor número se observaban células positivas a IgM (tabla 4.4.3).

4.3.3.2.3. Recto (5)

La mucosa, igual que en las otras dos porciones, estaba levemente infiltrada con el mismo tipo de células y con escaso número de parásitos. El epitelio de revestimiento y el glandular no presentaba alteraciones histológicas.

La distribución de inmunoglobulinas era parecida a las porciones anteriores, con un claro predominio de células positivas a IgG (tabla 4.4.2) frente a IgA e IgM (tablas 4.4.1 y 4.4.3).

La submucosa mostraba una discreta infiltración celular con un leve predominio de células positivas a IgG, observándose algunas positivas a IgM e IgA.

Las formaciones linfoides presentaban las mismas características morfológicas que las del ciego, existiendo algunas células positivas a IgM en los centros germinales y en las zonas periféricas. Las zonas periféricas de las formaciones linfoides presentaban un mayor número de linfocitos T.

4.3.3.3 PERRO N°6

Macroscópicamente el intestino grueso de este animal presentaba una mucosa engrosada con pliegues muy marcados.

4.3.3.3.1. Ciego (6)

La mucosa mostraba un proceso inflamatorio moderado, compuesto por células plasmáticas, linfocitos, macrófagos con escaso número de parásitos (entre 5 y 10) y algunos neutrófilos, que se distribuían por toda la lamina propia de la mucosa, separando las formaciones glandulares y distanciándolas de la muscular de la mucosa. En el epitelio de revestimiento no se observaban cambios histológicos mientras que el glandular presentaba una degeneración citoplásmica en algunas células.

Mediante el estudio inmunocitoquímico observamos un predominio de células positivas a IgG (fig. 40) (tabla 4.4.2) y un menor número a IgA e IgM (fig. 41) (tablas 4.4.1 y 4.4.3).

La submucosa presentaba un moderado proceso inflamatorio, también con predominio de células positivas a IgG y en menor cantidad a IgA e IgM.

Los nódulos linfoides tenían una marcada involución, observándose una disminución de las zonas claras de los centros germinales con escasez de linfoblastos y predominio de linfocitos. Las células positivas a IgG eran abundantes en la periferia y no observamos ninguna en los centros germinales. También se evidenciaron células inmunorreactivas frente a IgA en esta misma localización. Algunas de las células del epitelio glandular mostraron cierta positividad frente a IgM. Los linfocitos T se distribuyeron rodeando estas formaciones, aumentando el grosor del manto y de la corona.

4.3.3.3.2. Colon (6)

El colon presentaba una imagen similar al ciego con el mismo infiltrado celular y escaso número de parásitos. Existía un predominio de células positivas a IgG que incluso aparecía en el intersticio de la lámina propia (tablas 4.4.2 y 4.4.4).

La submucosa mostraba un moderado proceso inflamatorio con abundantes células positivas a IgG y escaso número de linfocitos.

Los nódulos linfoides estaban involucrados con centros germinales pequeños escasamente celulares, presentando numerosas células dendríticas y macrófagos, rodeados de linfocitos algunos de ellos inmunorreactivos frente a CD₃. Se observaba una discreta reacción frente a IgG en las células de la periferia.

4.3.3.3.3. Recto (6)

La mucosa mostraba una ligera atrofia. La infiltración celular era moderada, presentando, a veces, un aspecto granulomatoso de distribución difusa. Las células plasmáticas predominantes en esta zona eran positivas a IgG (tablas 4.4.2 y 4.4.4) y también se observó un aumento notable de células positivas a IgA (tablas 4.4.1 y 4.4.4). Las células positivas a IgM eran más escasas y presentaban una distribución similar (tabla 4.4.3).

La infiltración de la submucosa era discreta comparándola con la del perro 3, con un predominio de células positivas a IgG y algunas a IgA.

Los nódulos linfoides estaban también disminuidos de tamaño (no tanto como el ciego) con un escaso desarrollo del centro germinal, observándose células positivas a IgG rodeando estas formaciones en la zona apical y alguna en el centro germinal. También pudimos observar algunas células positivas a IgA y ninguna a IgM.

4.3.4. VALORACION DEL NUMERO TOTAL DE INMUNOGLOBULINAS

Al igual que en el intestino delgado, en cada uno de los perros y para cada porción del intestino grueso, se calculó el valor medio de la suma de las distintas inmunoglobulinas, observándose un incremento de dicho valor con respecto a los animales control, que también era mayor en las fases finales de la enfermedad (tabla 4.4.5).

Las proporciones entre la cantidad de células plasmáticas positivas a las distintas inmunoglobulinas están reflejadas en la tabla 4.4.6.

4.4 TABLAS

IgA

Promedio de CELULAS		PERFIL							
TRAMO	LOCALIZACION	1	2	3	4	5	6	7	8
		4,33	4,78	3,00	3,17	5,00	5,90	3,79	2,90
		10,50	9,38	7,71	6,50	13,71	21,56	8,70	8,20
		9,14	24,40	23,14	8,29	17,33	19,20	8,43	7,80
		10,86	8,00	2,86	9,57	7,00	8,00	8,50	7,46
Suma 1.DUODENO		34,83	46,55	36,71	27,52	43,05	54,66	29,41	26,36
		0,67	1,33	1,57	0,67	2,42	3,83	0,86	2,10
		8,50	5,17	3,71	6,83	6,68	11,57	5,33	4,90
		10,57	6,71	10,57	7,57	9,58	11,86	8,18	8,43
		2,29	3,43	2,63	1,86	4,14	10,43	2,29	2,57
Suma 2.YEYUNO		22,02	16,64	18,48	16,93	22,83	37,69	16,66	18,00
		2,14	0,25	1,14	1,33	0,94	1,67	0,90	1,00
		6,00	1,75	4,00	7,00	3,00	9,83	5,80	4,21
		6,14	11,43	10,43	7,00	2,83	5,57	5,71	5,57
		2,33	3,43	4,25	3,50	1,10	5,30	5,60	4,92
Suma 3.ILEON		16,62	16,86	19,82	18,83	7,87	22,37	18,01	15,70
		3,50	0,38	2,11	0,78	0,80	1,20	0,71	0,71
		7,63	1,38	3,67	2,67	1,80	2,60	2,14	2,02
		11,25	2,88	9,22	6,75	8,22	10,13	5,43	5,54
		5,33	3,43	4,29	2,29	4,56	4,22	2,00	1,92
Suma 4.CIEGO		27,71	8,05	19,29	12,48	15,38	18,15	10,29	10,19
		0,00	1,75	2,69	0,00	1,75	0,84	0,00	0,10
		0,00	3,50	2,23	0,00	3,50	6,17	0,00	0,00
		0,63	6,56	4,30	0,63	6,56	12,72	0,43	0,54
		1,57	2,14	1,00	1,67	2,14	4,38	0,67	0,72
Suma 5.COLON		2,20	13,95	10,22	2,29	13,95	24,11	1,10	1,36
		0,86	1,00	1,50	2,00	0,67	1,22	1,00	1,10
		4,43	1,00	1,38	1,38	2,00	7,22	1,78	1,75
		9,33	8,38	4,63	3,71	4,25	13,60	3,43	2,95
		3,14	4,22	1,00	1,71	3,29	5,38	1,44	1,54
Suma 6.RECTO		17,76	14,60	8,50	8,80	10,20	27,42	7,65	7,34

Tabla 4.4.1: Promedio del número de células plasmáticas positivas a IgA/campo (0,1 x 0,1mm)

IgG

Promedio de CELULAS		PASA							
TRAMO	LOCALIZAC	1	2	3	4	5	6	7	8
		3,50	1,13	5,75	2,67	3,44	4,87	2,14	2,24
		13,00	10,38	6,25	10,50	7,89	11,91	6,36	6,23
		11,29	5,13	12,86	9,14	6,71	12,25	3,92	3,81
		10,50	1,86	17,50	9,50	5,00	8,76	3,00	3,10
Suma 1.DUODENO		38,29	18,48	42,38	31,81	23,05	37,79	15,42	15,38
		2,60	0,67	1,11	1,80	0,80	5,21	2,33	2,14
		2,40	3,50	1,22	1,80	3,40	8,36	1,56	1,65
		1,14	6,00	8,00	1,14	7,29	6,00	0,86	0,80
		0,50	4,20	9,14	0,50	4,25	9,40	0,56	0,48
Suma 2.YEYUNO		6,64	14,37	19,48	5,24	15,74	28,97	5,30	5,07
		0,57	1,00	0,86	0,83	1,00	2,00	1,13	1,10
		1,57	3,83	0,71	1,17	3,83	4,71	1,29	1,10
		4,17	13,75	16,38	3,80	13,75	8,71	2,25	2,01
		2,00	8,43	8,00	4,33	8,43	6,25	2,38	1,98
Suma 3.LEON		6,31	27,01	25,95	10,13	27,01	21,68	7,04	6,19
		3,29	0,69	11,88	0,00	0,00	1,44	0,00	0,25
		4,00	5,67	13,75	1,33	0,00	2,11	0,83	1,00
		6,50	9,67	16,11	1,17	8,83	13,00	2,71	2,50
		3,86	7,00	11,71	0,50	3,00	9,11	1,17	1,10
Suma 4.CIEGO		17,64	23,02	53,45	3,00	11,83	25,67	4,71	4,85
		0,00	2,00	27,33	0,00	2,00	3,96	0,17	0,19
		0,00	8,63	26,00	0,00	8,63	11,46	0,00	0,25
		1,00	13,67	30,43	0,00	13,67	13,33	0,25	0,25
		0,00	9,14	29,17	0,00	9,14	11,11	0,00	0,29
Suma 5.COLON		1,00	33,43	112,93	0,00	33,43	39,86	0,42	0,98
		0,60	1,25	20,29	0,29	5,00	4,14	0,43	0,51
		0,60	4,38	13,57	0,43	3,18	8,71	0,86	1,00
		0,67	8,00	15,43	0,36	9,86	9,86	0,29	0,25
		1,57	7,43	8,71	0,43	8,86	13,71	0,38	0,39
Suma 6.RECTO		3,44	21,05	58,00	1,50	26,90	36,43	1,95	2,15

Tabla 4.4.2: Promedio del número de células plasmáticas positivas a IgG/campo (0,1 x 0,1mm)

IgM

Promedio de CELULAS		PERIODO							
TRAMO	LOCALIZAC	1	2	3	4	5	6	7	8
		0,00	0,43	0,29	0,00	0,00	0,33	0,00	0,25
		0,13	0,13	0,00	0,13	0,00	0,50	0,80	0,70
		8,71	5,57	11,50	5,18	7,00	6,33	3,20	3,00
		2,86	1,50	0,67	1,43	0,86	1,29	2,70	2,80
Suma 1.DUODENO		11,70	7,63	12,45	8,74	7,86	8,45	6,70	6,75
		0,43	0,17	0,33	0,29	0,00	0,00	0,00	0,00
		0,38	0,67	0,00	0,38	0,17	0,00	0,00	0,25
		8,57	3,00	4,29	1,40	3,57	5,29	2,93	3,98
		1,00	0,67	0,13	0,75	0,43	1,33	1,86	2,10
Suma 2.YEYUNO		10,38	4,50	4,74	2,81	4,17	6,62	4,79	6,33
		0,00	0,00	0,29	0,00	0,00	0,00	0,00	0,25
		0,00	1,63	0,29	0,17	0,00	0,17	0,17	0,25
		2,50	3,38	3,86	2,33	1,57	4,00	2,71	2,80
		0,50	0,63	0,71	1,83	0,17	2,13	1,88	1,83
Suma 3.ILEON		3,00	5,63	5,14	4,33	1,74	6,29	4,76	5,13
		1,33	0,00	0,29	0,00	0,00	1,00	0,17	0,15
		0,67	1,29	0,43	0,00	1,83	1,22	1,83	1,75
		4,29	5,17	1,86	2,57	2,40	4,13	1,20	1,30
		2,11	1,50	1,00	2,57	1,22	1,57	2,83	2,75
Suma 4.CIEGO		8,40	7,95	3,57	5,14	5,46	7,92	6,03	5,95
		0,00	0,25	1,44	0,00	0,25	0,53	0,33	0,31
		0,60	1,13	1,56	0,00	1,13	1,59	0,17	0,15
		1,67	3,50	2,70	0,00	3,50	4,29	0,17	0,19
		1,40	1,11	0,67	0,00	1,11	1,38	0,28	0,25
Suma 5.COLON		3,67	5,99	6,37	0,00	5,99	7,79	0,95	0,90
		0,71	0,67	0,25	0,71	0,14	0,17	0,33	0,25
		0,57	0,78	0,75	0,57	0,29	1,00	0,00	0,17
		2,14	2,75	2,50	2,14	1,00	3,67	1,23	1,22
		0,43	1,88	0,38	0,43	1,00	1,43	0,83	0,86
Suma 6.RECTO		3,86	6,07	3,88	3,86	2,43	6,26	2,39	2,50

Tabla 4.4.3: Promedio del número de células plasmáticas positivas a IgM/campo (0,1 x 0,1mm)

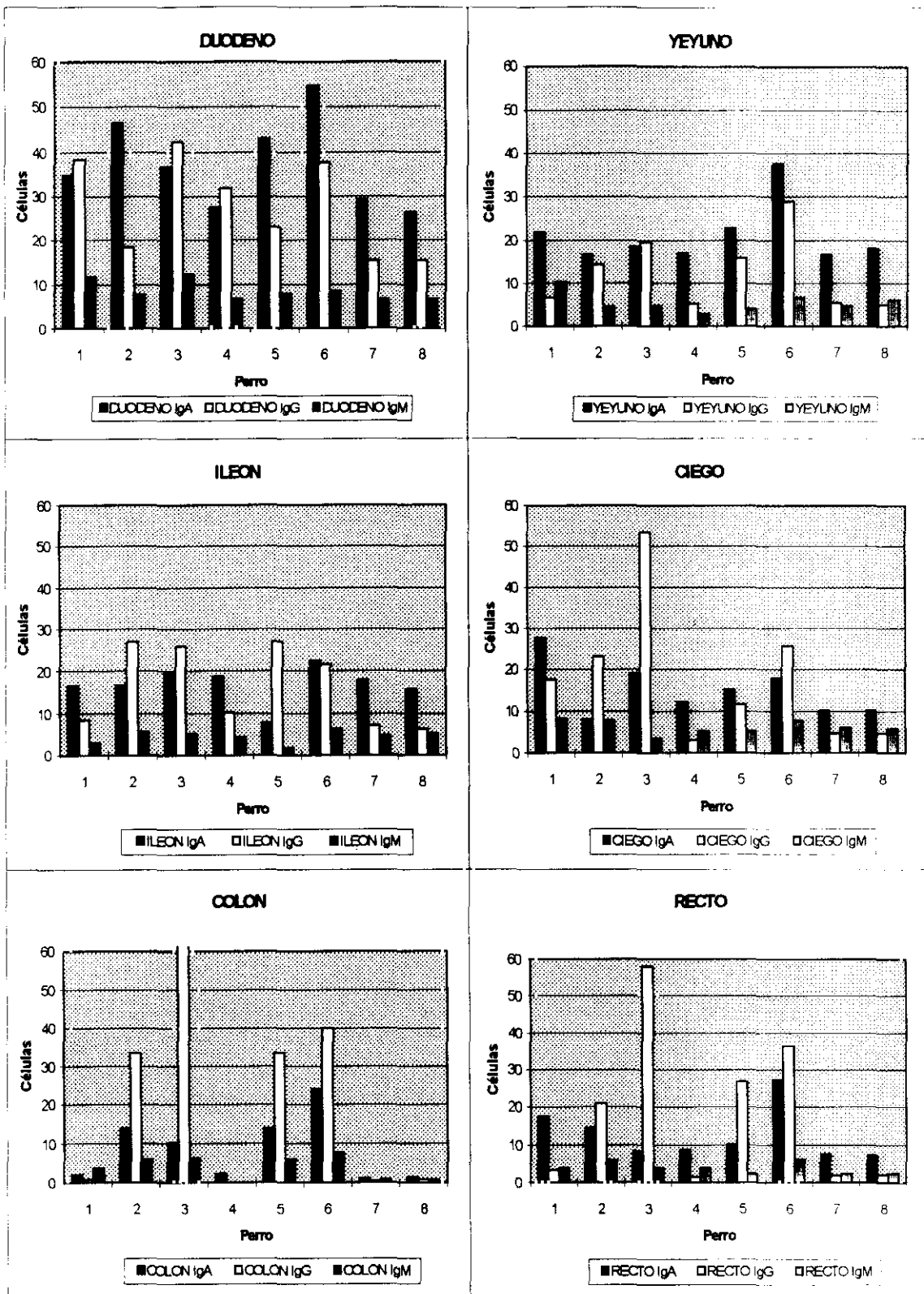


Tabla 4.4.4: Representación gráfica de las tablas 4.4.1, 4.4.2 y 4.4.3

	p1	p2	p3	p4	p5	p6	p7	p8
Duodeno	21,1	18,17	22,88	16,51	18,48	25,22	12,88	12,13
Yeyuno	9,76	8,88	10,68	6,24	10,68	18,31	6,69	7,35
Ileon	6,98	12,37	12,74	8,32	9,15	12,58	7,45	6,76
Suma ID	37,94	39,42	46,3	31,07	38,31	56,11	27,02	26,24
Ciego	13,44	9,79	19,07	5,16	8,16	12,94	5,26	5,25
Colon	1,72	13,35	32,38	0,57	13,35	17,94	0,61	0,82
Recto	6,26	10,43	17,6	3,54	9,88	17,53	3	3,01
Suma IG	21,42	33,57	69,05	9,27	31,39	48,41	8,87	9,08
Total	59,36	72,99	115,3	40,34	69,7	104,5	35,89	35,32

Tabla 4.4.5: Suma de promedios de IgA, IgG e IgM en cada porción del intestino

	p1	p2	p3	p4	p5	p6	p7 y p8
ID	3,0:2,2:1,	4,5:3,3:1,	3,3:3,9:1,	4,5:3,4:1,	5,3:4,8:1,	5,3:4,1:1,	3,3:1,4:1,
IG	3,0:1,3:	1,8:3,8:	2,7:16,2	2,6:1,0:	2,8:5,2:	3,1:4,6:	2,5:1,0:

Tabla 4.4.6: Promedios de las distintas inmunoglobulinas.

4.5 ESTUDIO ESTADISTICO

Realizamos dos estudios diferentes:

1- Intestino delgado.

El test asignaba un valor según el sumatorio de los rangos de las porciones: duodeno, yeyuno e íleon, para cada animal y en cada inmunoglobulina estudiada.

2- Intestino grueso.

El test asignaba un valor según el sumatorio de rangos de las porciones: ciego, colon y recto, para cada animal y en cada inmunoglobulina estudiada.

En las siguientes tablas se indican los valores estadísticos que asigna el test tras la comparación pareada en los casos en los que el valor de p es significativo (p menor 0,1), apareciendo en negrita los valores que son estadísticamente diferentes entre los perros.

En el estudio del intestino delgado obtuvimos resultados significativos para IgG y en la tabla 4.5.1 observamos que existen diferencias entre los animales 2,3,5 y 6 y los perros controles, lo cual indica un incremento acusado de esta inmunoglobulina en los estadios avanzados de la enfermedad. El hecho de no encontrar valores significativos de IgA, en estos animales, puede ser debido a la cantidad inicial de ésta inmunoglobulina existente en el intestino delgado de los animales control. IgM incrementa, tal como lo podemos observar en la tabla 4.4.3, pero no muestra significación estadística.

En el intestino grueso encontramos valores significativos para IgA entre los perros 1 y 6 y los controles (tabla 4.5.2), y para IgG entre los perros 3 y 6 y los controles (tabla 4.5.3), lo que indicó un incremento de estas inmunoglobulinas en los animales inoculados y, en especial, un marcado incremento de IgG, frente a los controles, en los animales que mostraron un mayor desarrollo de la enfermedad.

IgG INTESTINO DELGADO

p=0,0421

PERRO	p1	p2	p3	p4	p5	p6	p7	p8
p8	1,75	2,00	2,92	1,25	2,33	2,58	0,50	
p7	1,25	1,50	2,42	0,75	1,83	2,08		
p6	0,83	0,58	0,33	1,33	0,25			
p5	0,58	0,33	0,58	1,08				
p4	0,50	0,75	1,67					
p3	1,17	0,92						
p2	0,25							
p1								

Tabla 4.5.1: Valores estadísticos tras la comparación pareada del intestino delgado de los distintos animales para IgG. Los valores con significación estadística para una $p=0,0421$ aparecen en negrita.

IgA INTESTINO GRUESO

p=0,0714

FERRO	p1	p2	p3	p4	p5	p6	p7	p8
p8	2,17	1,42	1,67	1,17	1,92	2,83	0,17	
p7	2,00	1,25	1,50	1,00	1,75	2,67		
p6	0,67	1,42	1,17	1,67	0,92			
p5	0,25	0,50	0,25	0,75				
p4	1,00	0,25	0,50					
p3	0,50	0,25						
p2	0,75							
p1								

Tabla 4.5.2: Valores estadísticos tras la comparación pareada del intestino grueso de los distintos animales para IgA. Los valores con significación estadística para una $p=0,0421$ aparecen en negrita.

IgG INTESTINO GRUESO

p=0,0052

PERRO	p1	p2	p3	p4	p5	p6	p7	p8
p8	0,50	1,17	2,42	1,08	1,00	1,92	0,58	
p7	1,08	1,75	3,00	0,50	1,58	2,50		
p6	1,42	0,75	0,50	3,00	0,92			
p5	0,50	0,17	1,42	2,08				
p4	1,58	2,25	3,50					
p3	1,92	1,25						
p2	0,67							
p1								

Tabla 4.5.3: Valores estadísticos tras la comparación pareada del intestino grueso de los distintos animales para IgA. Los valores con significación estadística para una $p=0,0421$ aparecen en negrita.

5. ICONOGRAFIA



Fig. 1. Perro 3 (592 días post-inoculación). Heces semiformadas, con mucosidad y sangre fresca.



Fig. 2. Perro 3 (592 días post-inoculación). Adelgazamiento muy marcado.

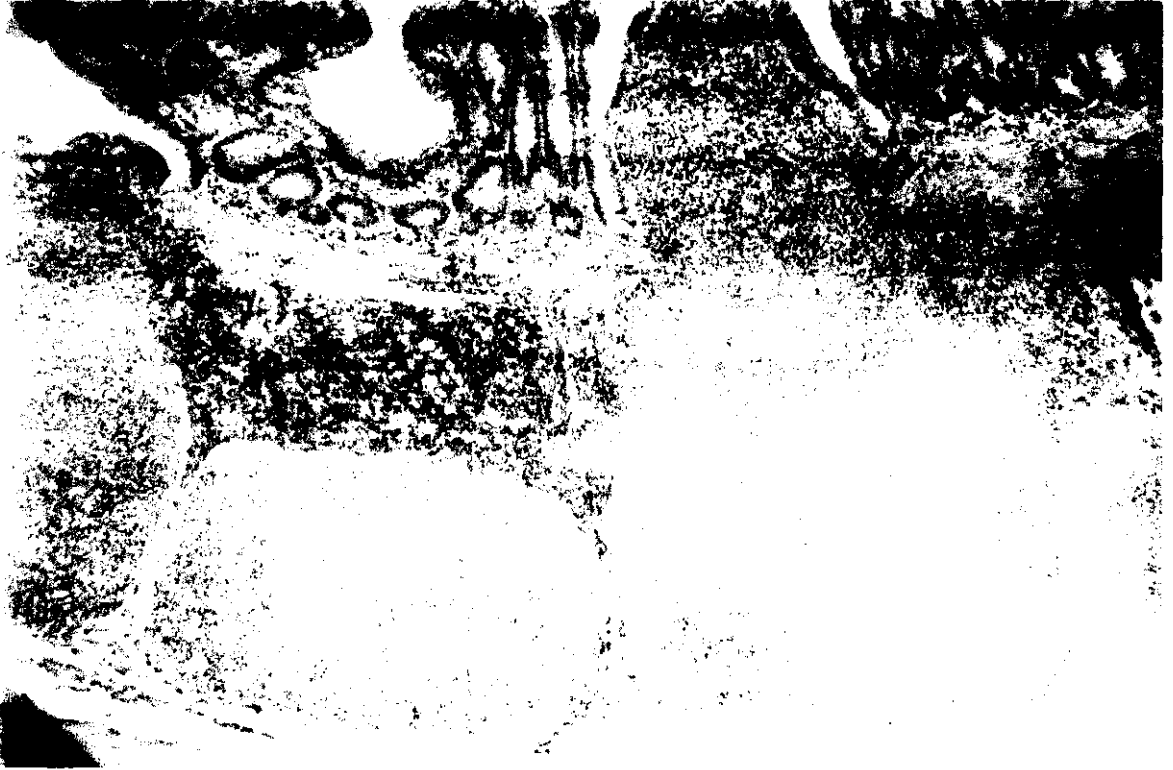

Fig. 3. Perro 1 (109 días post-inoculación). Formaciones linfoides de gran tamaño con cúpulas bien desarrolladas y amplias áreas interfoliculares positivas. PAP anti-CD₃ x 50.

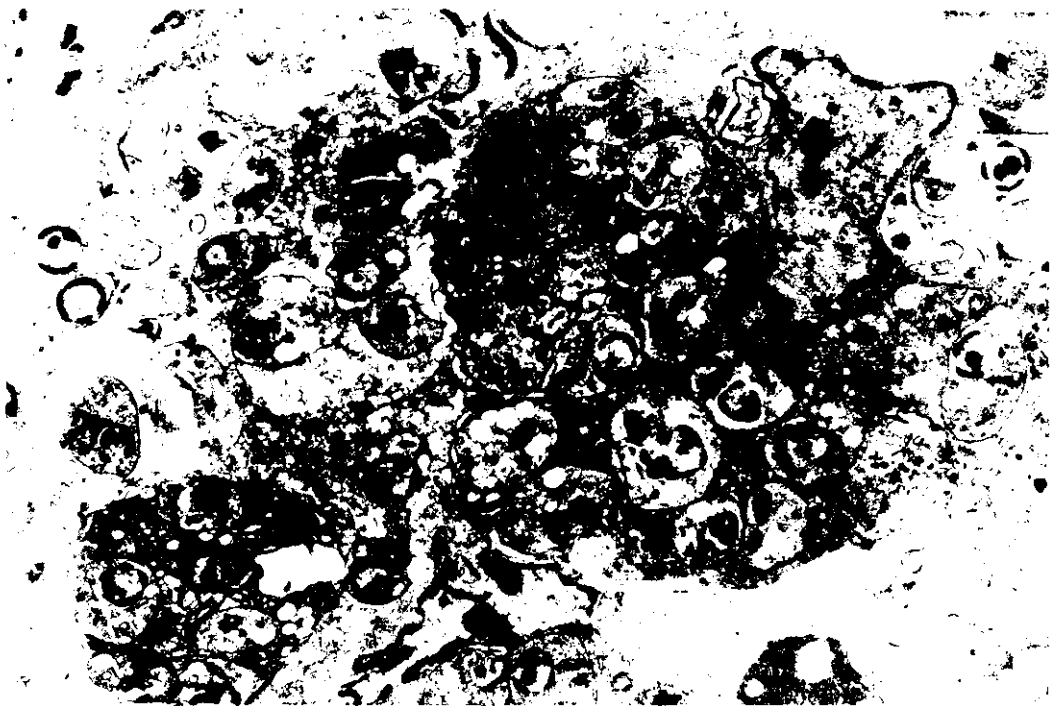


Fig. 4. Perro 2 (433 días post-inoculación). Duodeno. Varios macrófagos con numerosos amastigotes de *Leishmania* en su citoplasma (→). x 13.500.

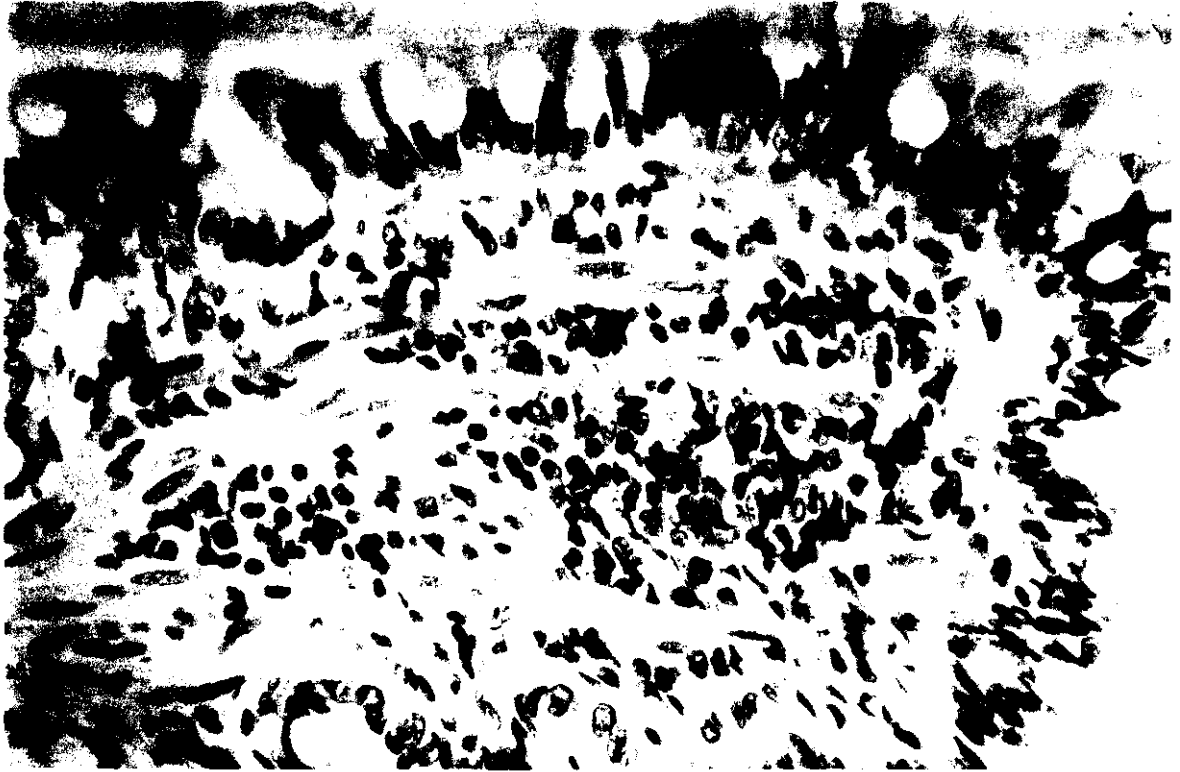

Fig. 5. Perro 2 (433 días post-inoculación). Duodeno. Porción apical de la vellosidad con numerosos linfocitos T positivos y presencia de leishmanias (→). PAP anti-CD₃ x 500.



Fig. 6. Perro 2 (433 días post-inoculación). Ileón. Lámina propia de la vellosidad que presenta un infiltrado moderado de células plasmáticas, macrófagos parasitados y numerosos linfocitos T inmunorreactivos. PAP anti-CD₃ x 500.

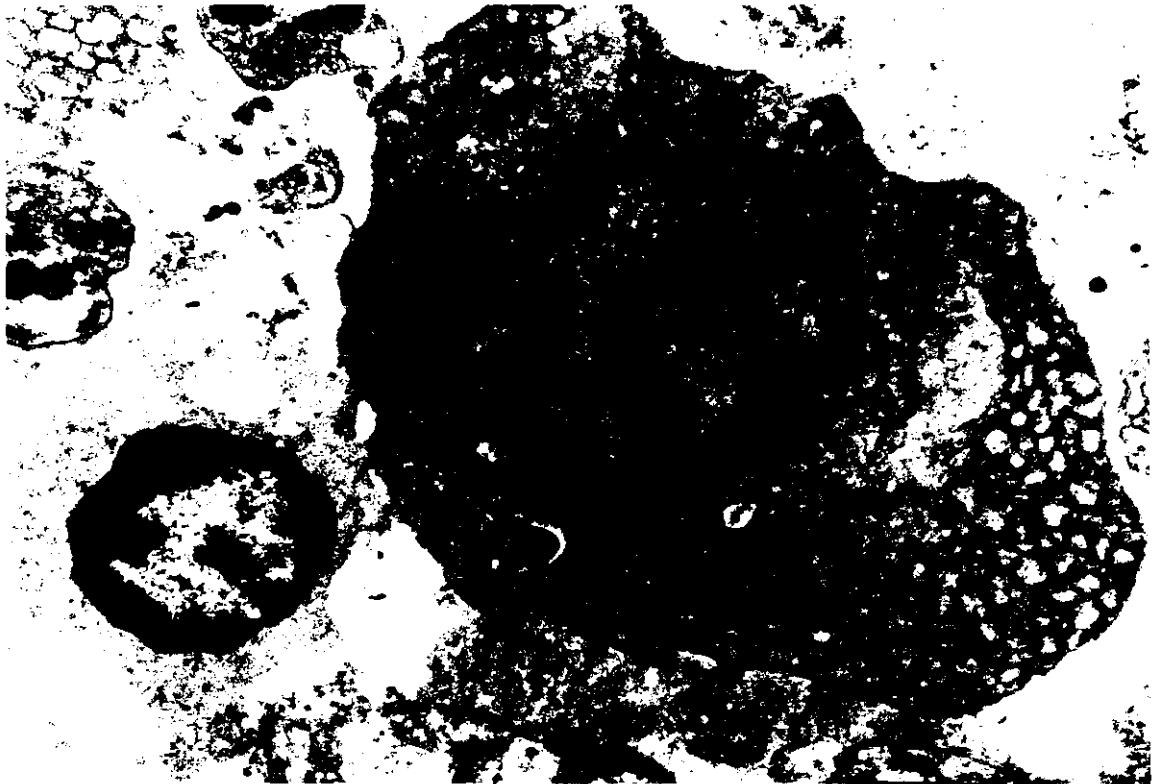


Fig. 7. Perro 2 (433 días post-inoculación). Ileón. Linfocito y célula plasmática con dilataciones del retículo endoplásmico rugoso. x 26.500.




Fig. 8. Perro 2 (433 días post-inoculación). Ileón. Centro germinal con algunos linfoblastos y con numerosos linfocitos. x 53.500.




Fig. 9. Perro 3. (592 días post-inoculación). Engrosamiento y enrojecimiento difuso de la mucosa del intestino delgado.




Fig. 10. Perro 3. (592 días post-inoculación). Duodeno. Formación granulomatosa en lámina propia, con macrófagos parasitados rodeados de linfocitos y células plasmáticas positivas a IgA. PAP anti-IgA. x 500.

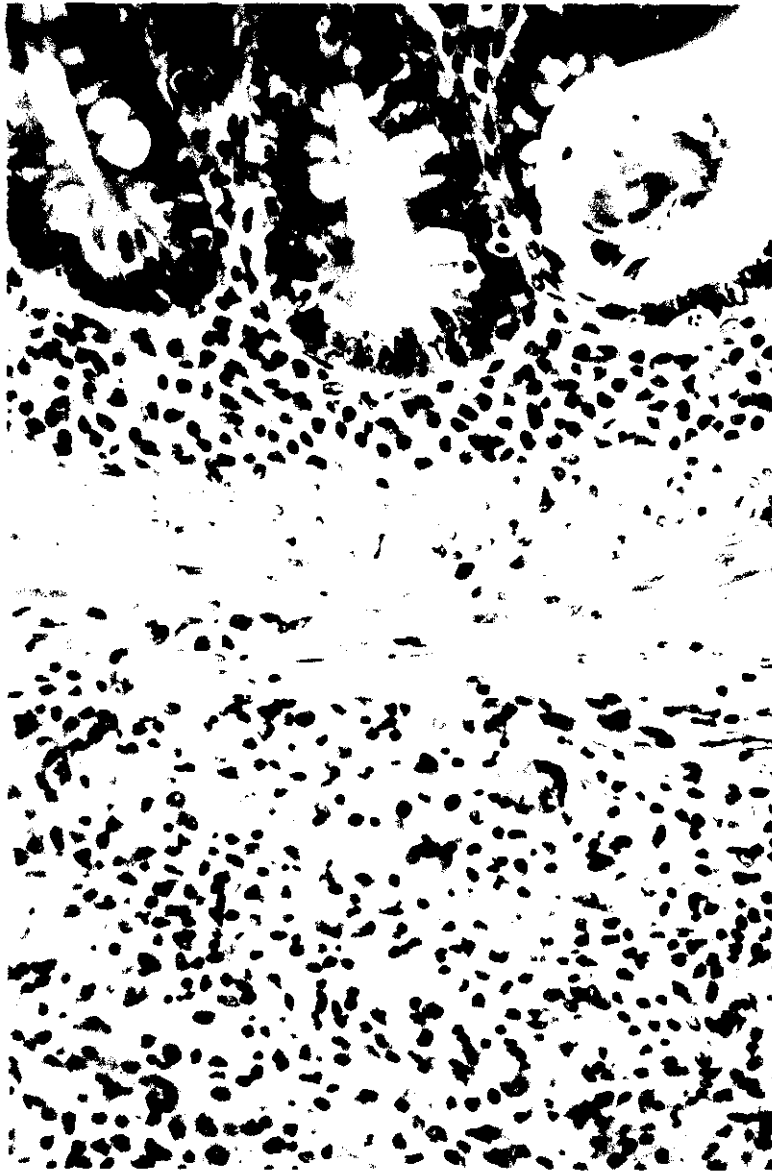

Fig. 11. Perro 3 (592 días post-inoculación). Duodeno. Lámina propia basal de la mucosa y submucosa con infiltrado inflamatorio extenso constituido por células plasmáticas, linfocitos, macrófagos y células gigantes, que contienen amastigotes de *Leishmania*. HE x 312.5.

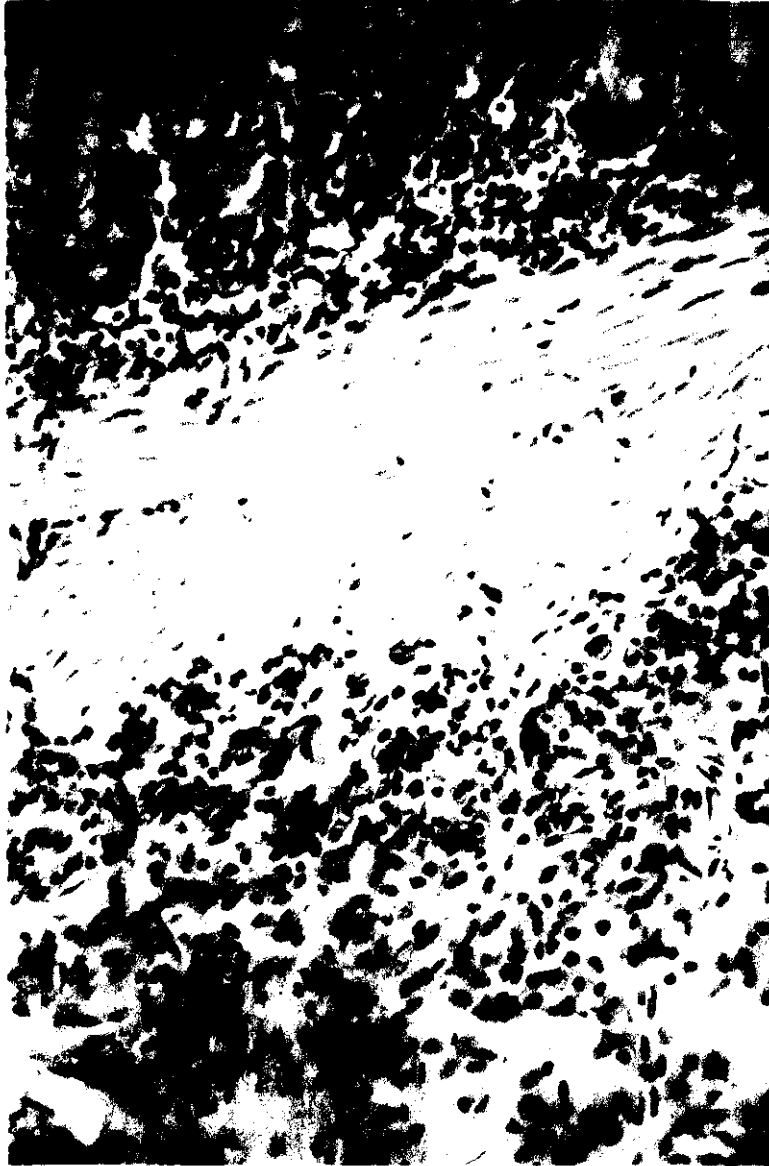


Fig. 12. Perro 3 (592 días post-inoculación). Duodeno. Presencia de numerosos linfocitos T positivos en la zona basal de la mucosa y en la submucosa. PAP anti-CD₃. x 200.

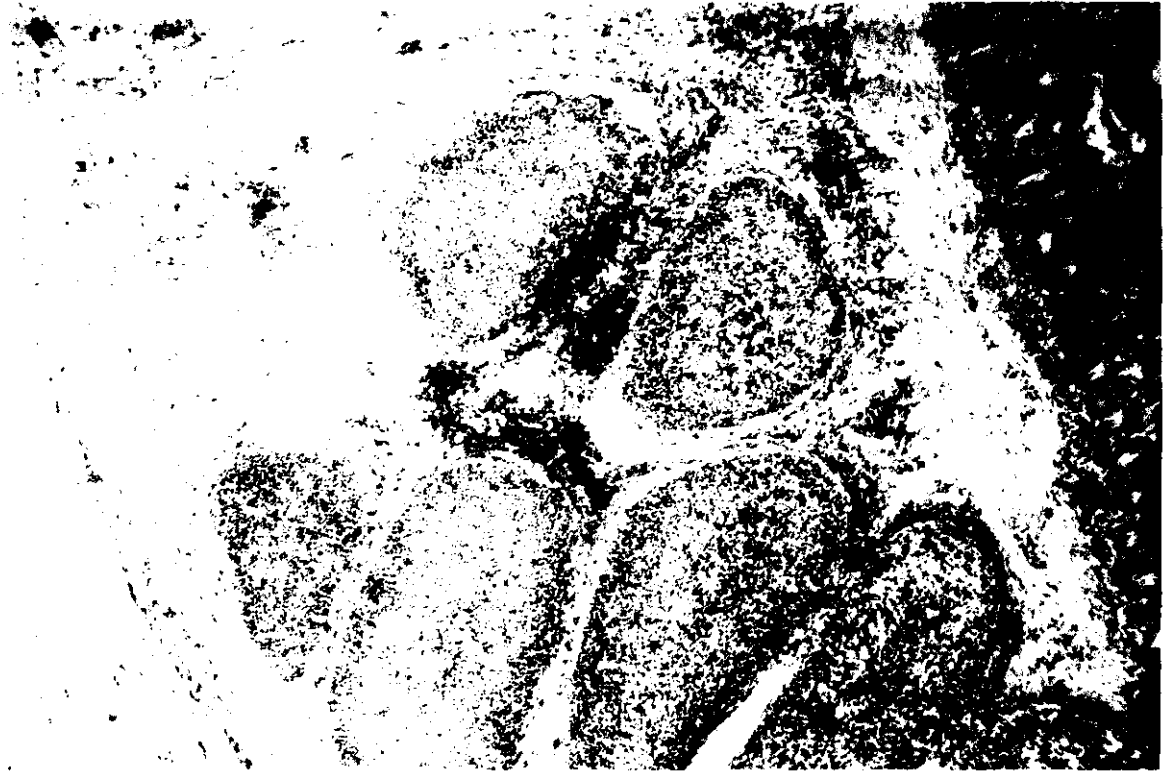


Fig. 13. Perro 3 (592 días post-inoculación). Ileón. Linfocitos T positivos en la zona clara de los centros germinales y en áreas interfoliculares. PAP anti-CD₃, x 50.



Fig. 14. Perro 4 (109 días post-inoculación). Duodeno. Células plasmáticas con abundantes cuerpos de Russell PAS positivos. x 1.250.



Fig. 15. Perro 4 (109 días post-inoculación). Ileon. Formaciones linfoides muy desarrolladas con amplios centros germinales y marcada corona linfocitaria. HE. x 50.

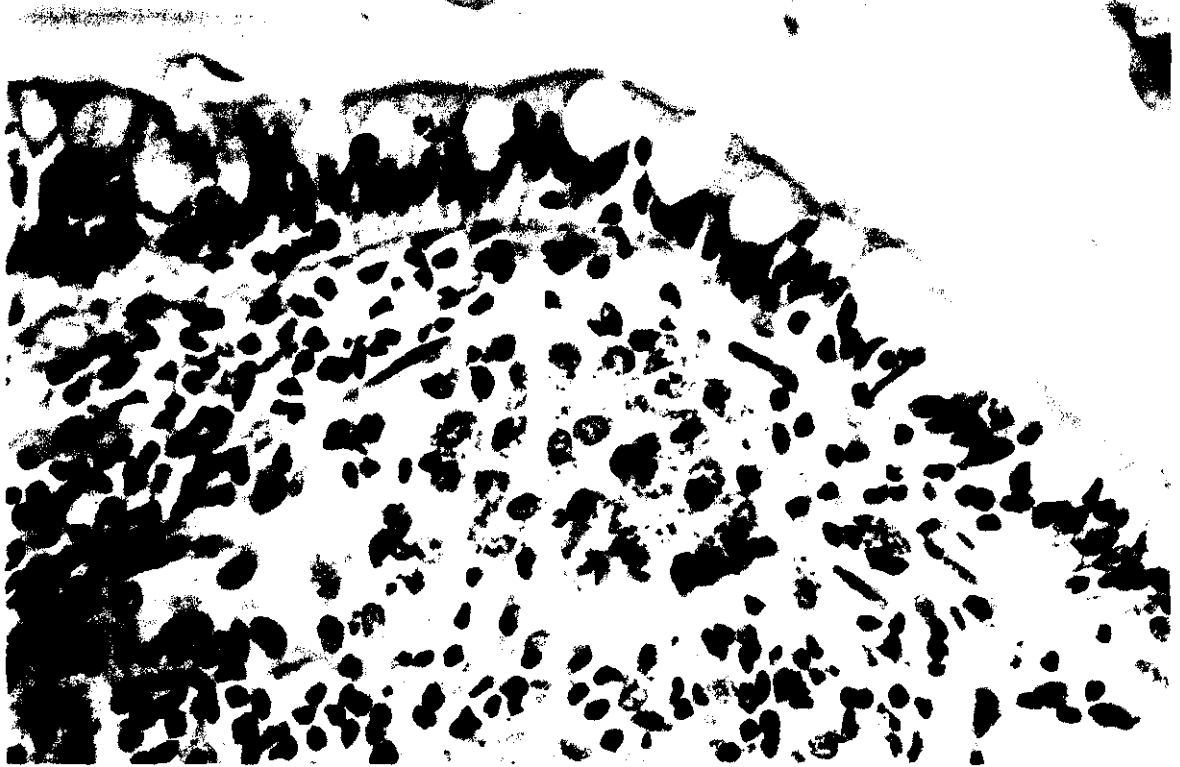


Fig. 16. Perro 5 (171 días post-inoculación). Ileon. Porción apical de la vellosidad que presenta numerosos macrófagos parasitados rodeados por linfocitos y células plasmáticas. HE. x 500.




Fig. 17. Perro 5 (171 días post-inoculación). Ileon. Células plasmáticas inmunorreactivas frente a IgG. PAP anti-IgG. x 500.




Fig. 18. Perro 6 (334 días post-inoculación). Duodeno. Numerosos linfocitos T positivos en el extremo apical de la vellosidad y presencia de una célula gigante multinucleada (→). PAP anti CD₃. x 500.

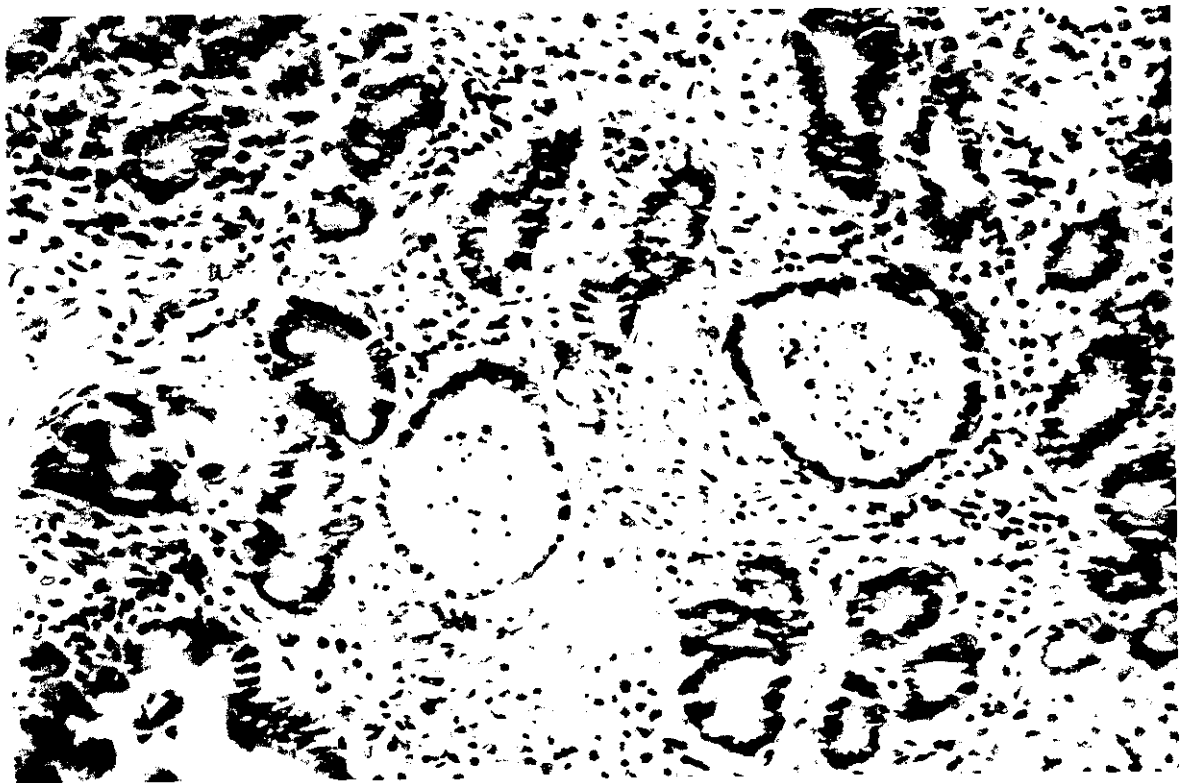

Fig. 19. Perro 6 (334 días post-inoculación). Yeyuno. Abundante infiltrado inflamatorio en la lámina propia. Presencia de algunas formaciones glandulares colapsadas y otras dilatadas con restos celulares en sus luces (→). HE. x 200.



Fig. 20. Perro 6 (334 días post-inoculación). Ileon. Numerosos linfocitos T en la porción apical de las vellosidades y en la región superficial de la submucosa. PAP anti CD₃, x 50.

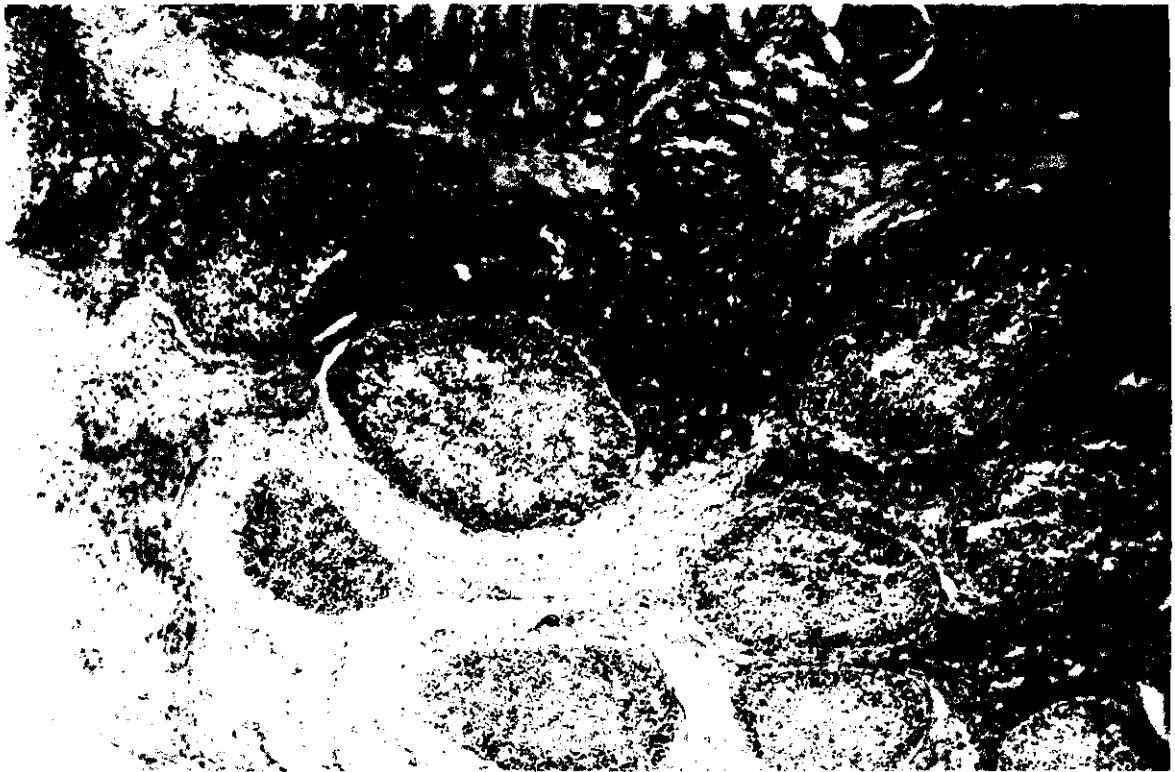

Fig. 21. Perro 6 (334 días post-inoculación). Ileon. Depleción de folículos linfoides en submucosa. Numerosos linfocitos T en las zonas de infiltración inflamatoria. PAP anti-CD₃, x 50.

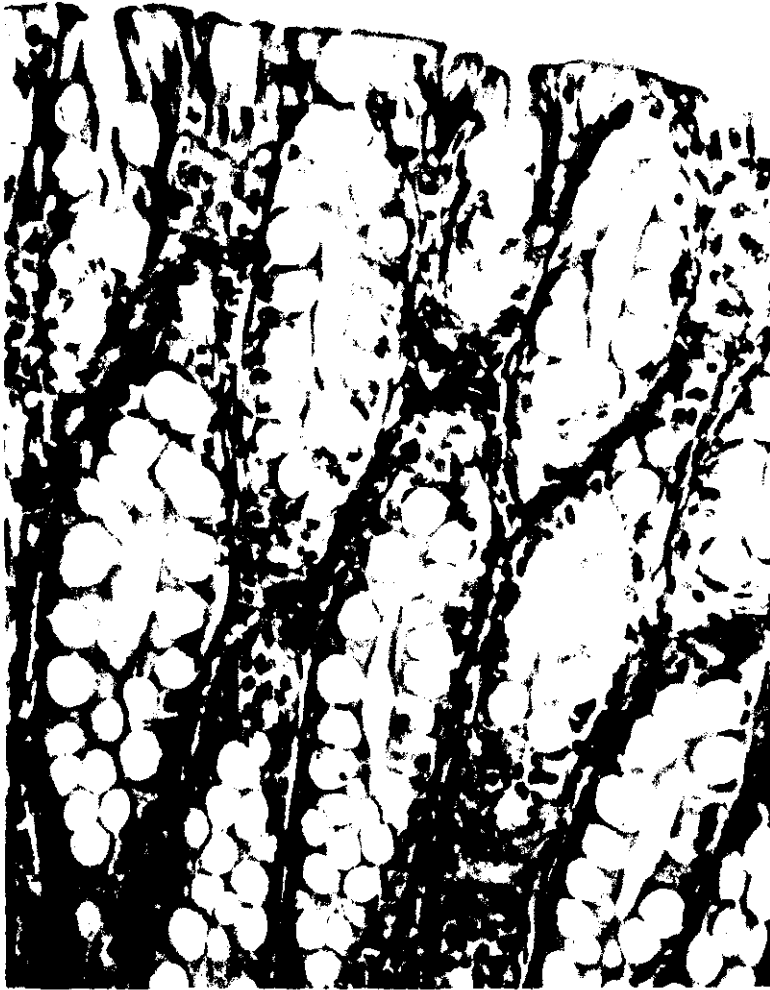


Fig. 22. Perro 8 (control). Colon. Mucosa superficial. Tricrómico de Masson. x 312,5.

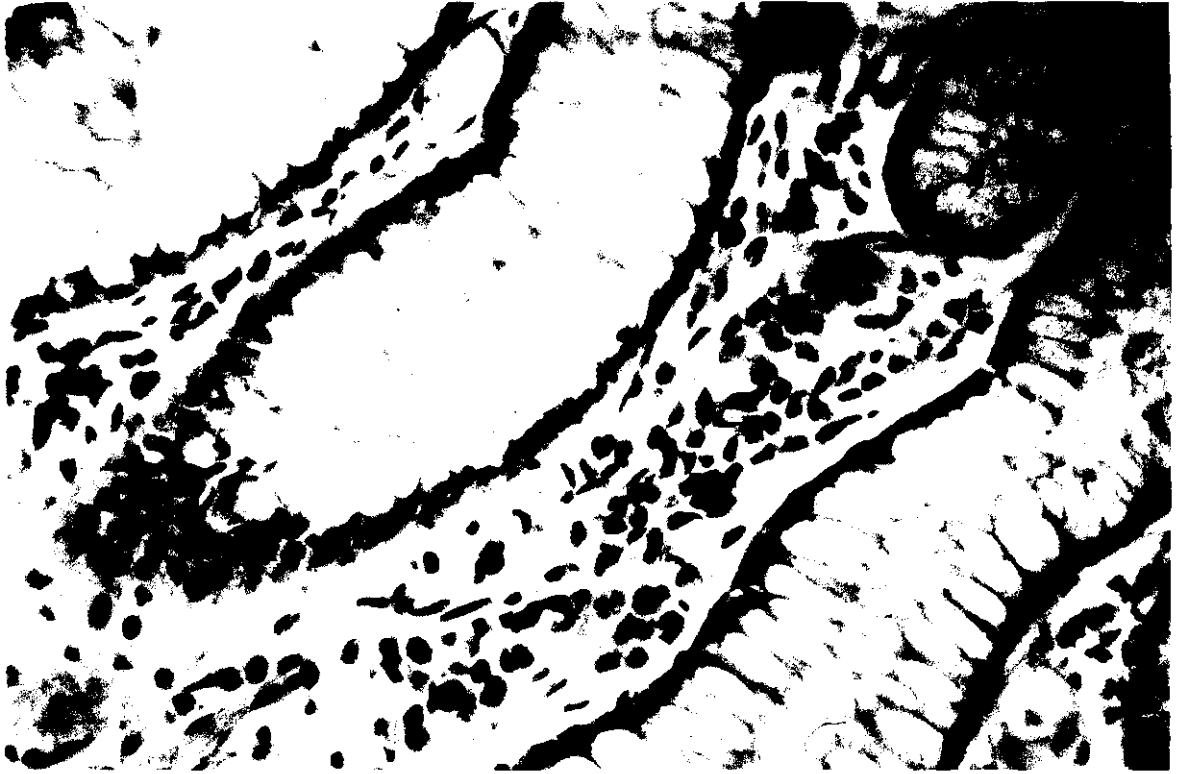


Fig. 23. Perro 1 (109 días post-inoculación). Ciego. Zona media de la mucosa con elevado número de células plasmáticas inmunorreactivas frente a IgA. PAP anti-IgA. x 312,5.

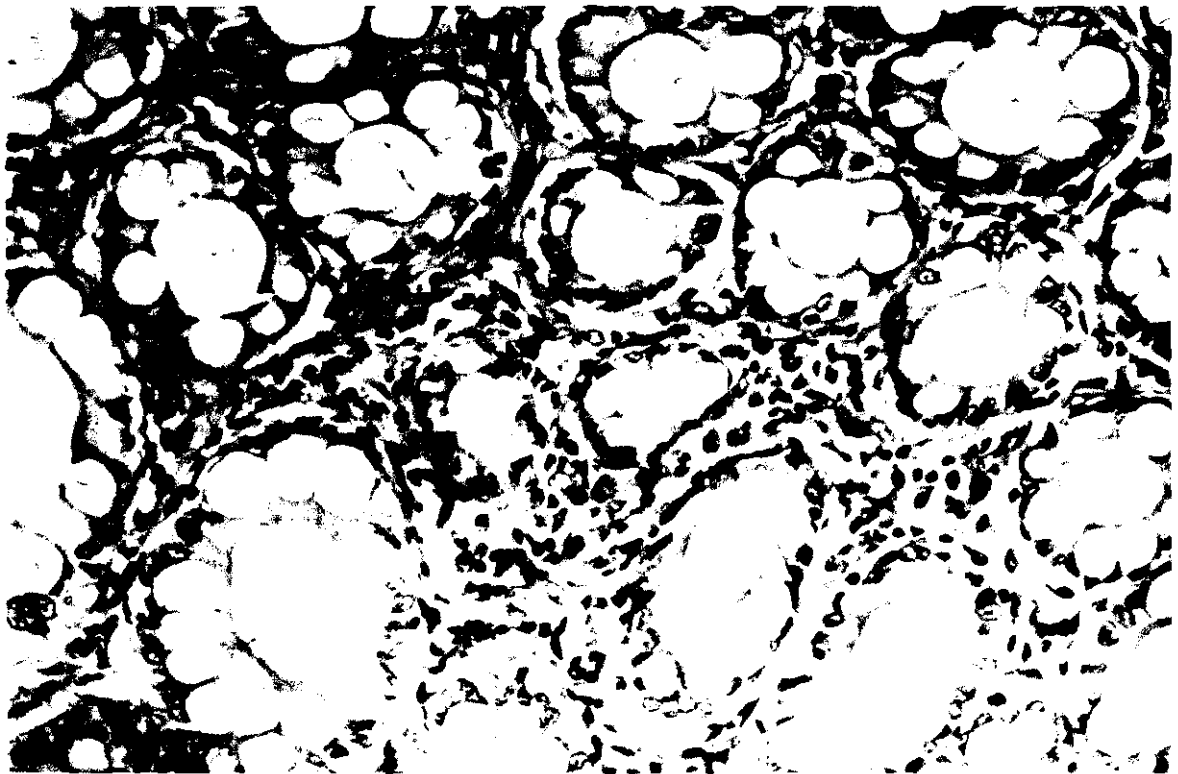


Fig. 24. Perro 1 (109 días post-inoculación). Colon. Infiltrado inflamatorio discreto en la lámina propia. HE. x 312,5.

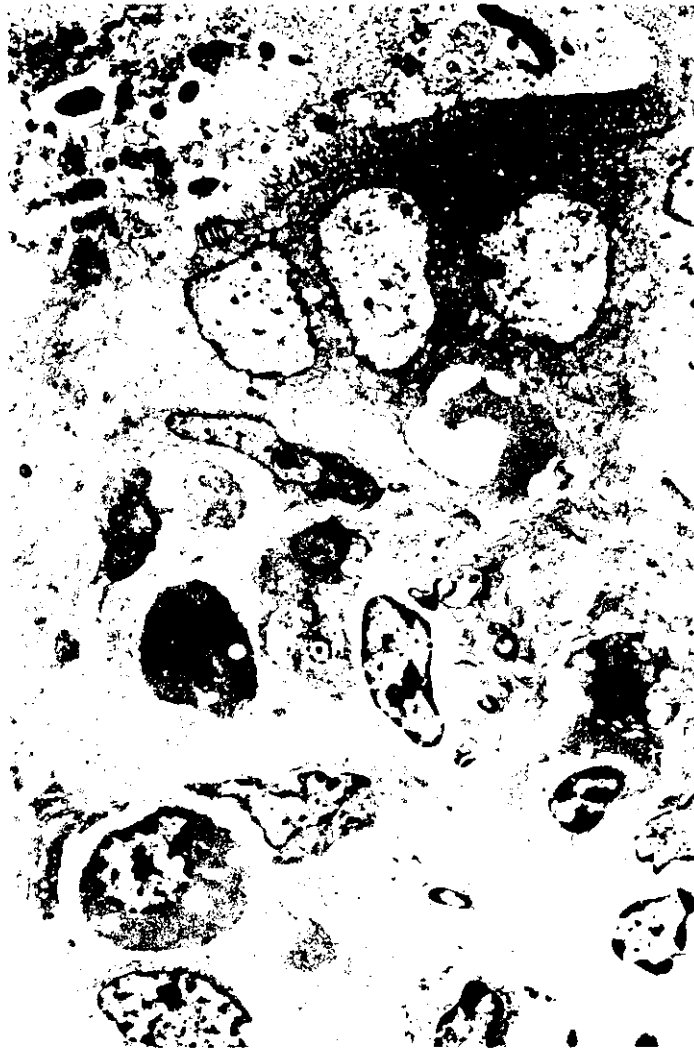

Fig. 25. Perro 2 (433 días post-inoculación). Ciego. Vacuolización del citoplasma del epitelio glandular (→). Linfocitos, células plasmáticas y macrófagos con amastigotes de *Leishmania*. x 6.500.



Fig. 26. Perro 2 (433 días post-inoculación). Ciego. Moderado proceso inflamatorio en la mucosa. Infiltrados celulares en la muscular de la mucosa HE. x 200.

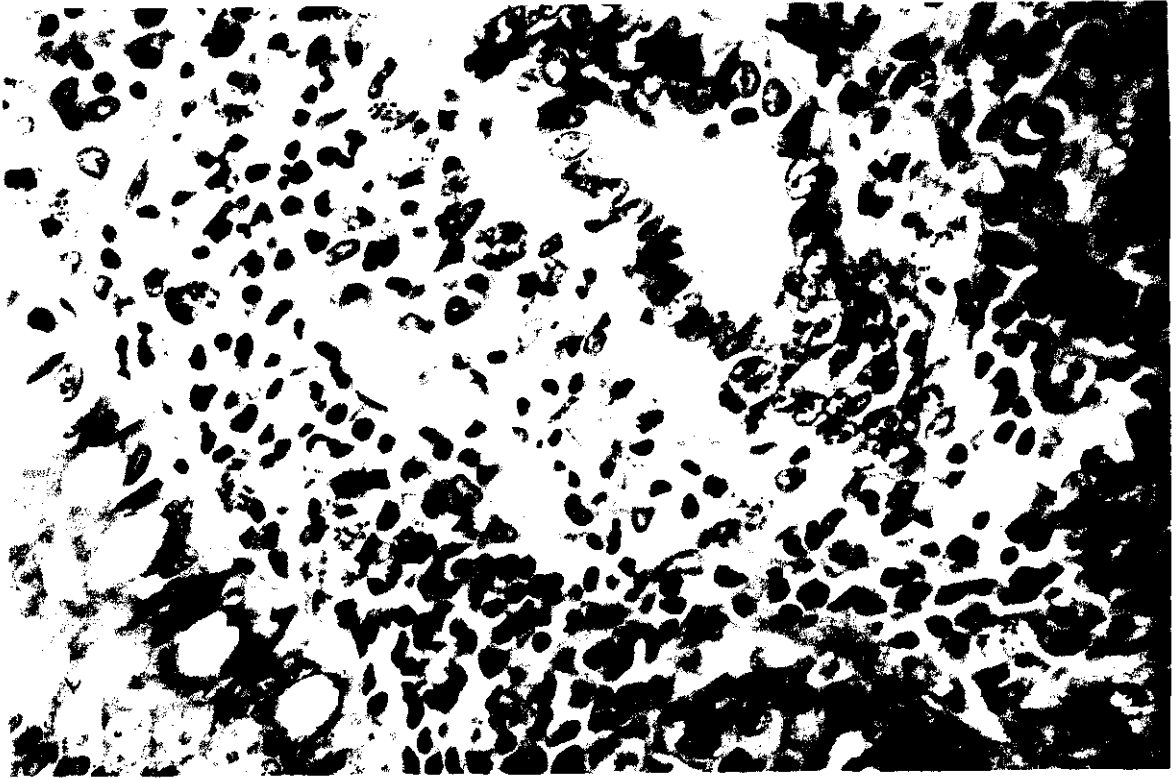


Fig. 27. Perro 2 (433 días post-inoculación). Colon. Vacuolización del epitelio glandular (→). Proceso inflamatorio extenso interglandular. HE. x 500.



Fig. 28. Perro 2 (433 días post-inoculación). Colon. Mucosa con células plasmáticas inmunorreactivas frente a IgG. PAP anti IgG. x 500.




Fig. 29. Perro 2 (433 días post-inoculación). Recto. Escasas células plasmáticas positivas a IgM dentro de un infiltrado inflamatorio con abundantes macrófagos con leishmanias. PAP anti-IgM. x 500.




Fig. 30. Perro 3 (592 días post-inoculación). Colon. Mucosa con pliegues muy marcados y pequeñas zonas de erosión.



Fig. 31. Perro 3 (592 días post-inoculación). Ciego. Infiltrado inflamatorio extenso en mucosa y submucosa. Disminución en el número de formaciones glandulares. Atrofia de formaciones linfoides. HE. x 50.



Fig. 32. Perro 3 (592 días post-inoculación). Colon. Pérdida del epitelio de revestimiento. Gran infiltración de células inflamatorias y degeneración glandular. Tricrómico de Masson. x 312,5.

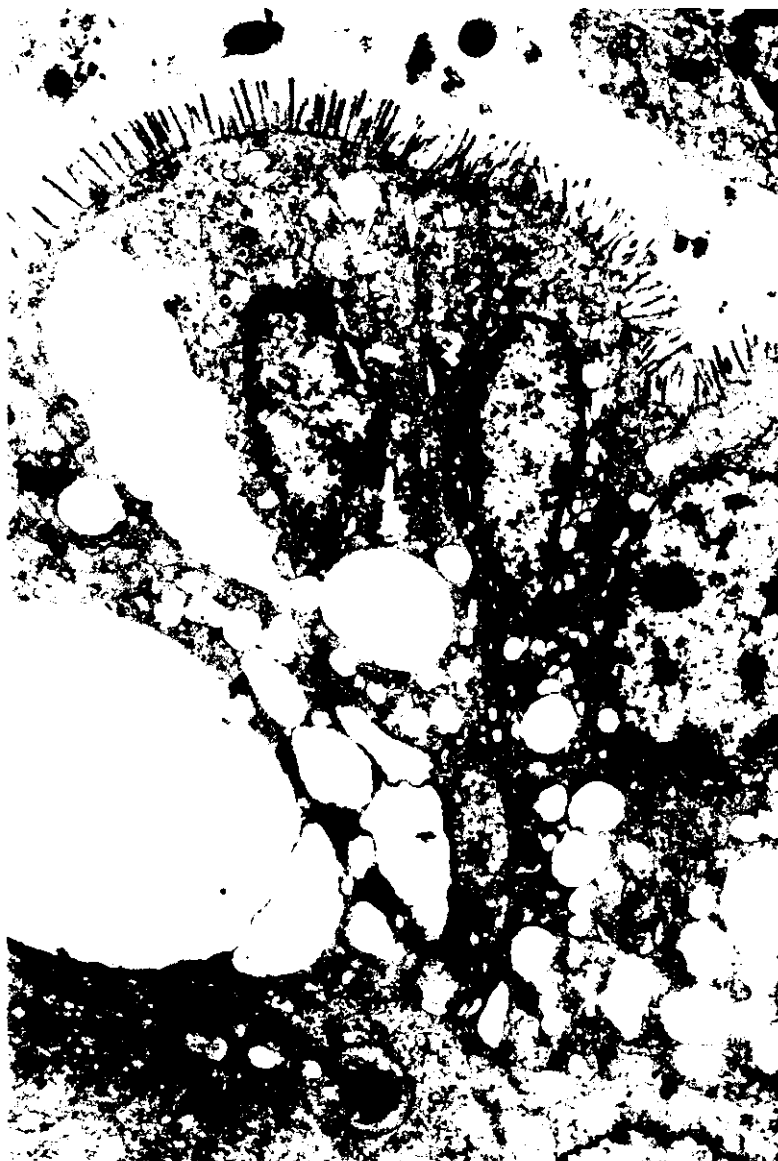

Fig. 33. Perro 3 (592 días post-inoculación). Colon. Degeneración hidrópica del epitelio glandular. x 13.500.

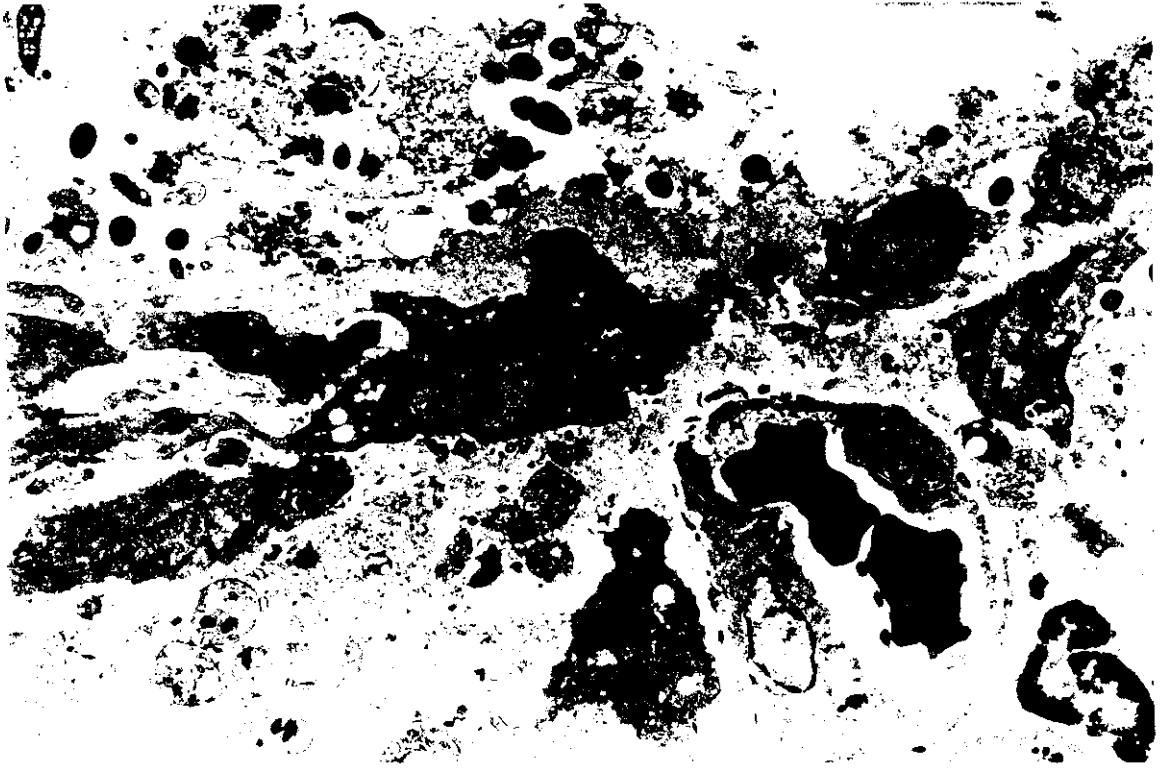


Fig. 34. Perro 3 (592 días post-inoculación). Colon. Perdida del epitelio superficial. Presencia de fibroblastos, macrófagos y linfocitos. x 10.500.




Fig. 35. Perro 3 (592 días post-inoculación). Colon. Numerosas células plasmáticas positivas a IgG. PAP anti IgG. x 500.

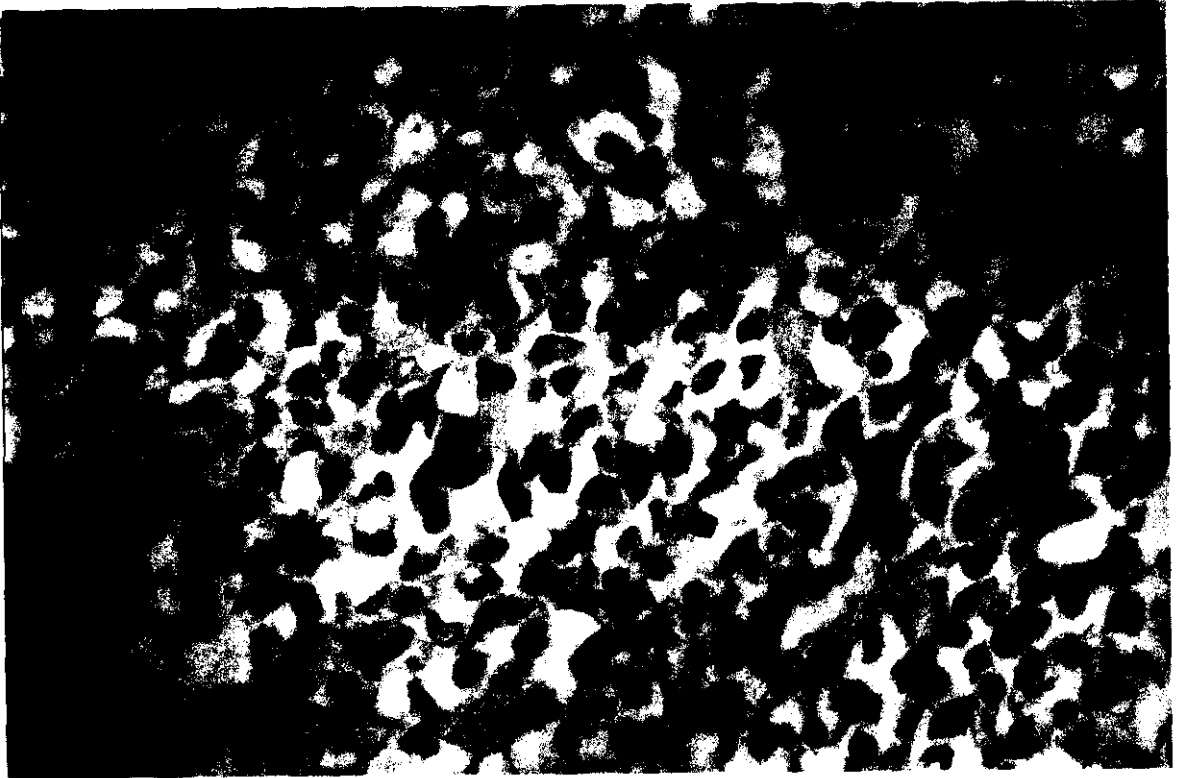


Fig. 36. Perro 3 (592 días post-inoculación). Colon. Presencia en la mucosa de células positivas a IgA. PAP Anti IgA. x 500.

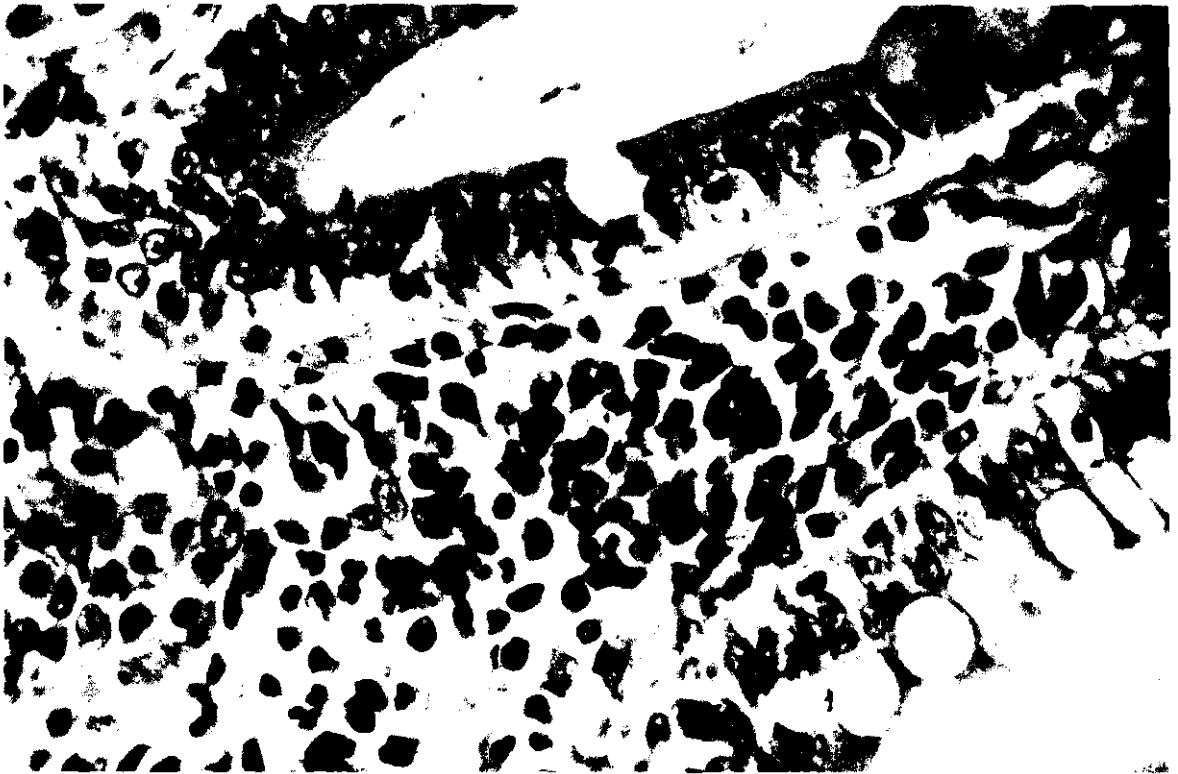


Fig. 37. Perro 3 (592 días post-inoculación). Colon. Proceso inflamatorio en la mucosa con una célula plasmática positiva a IgM. . PAP anti-IgM. x 500.

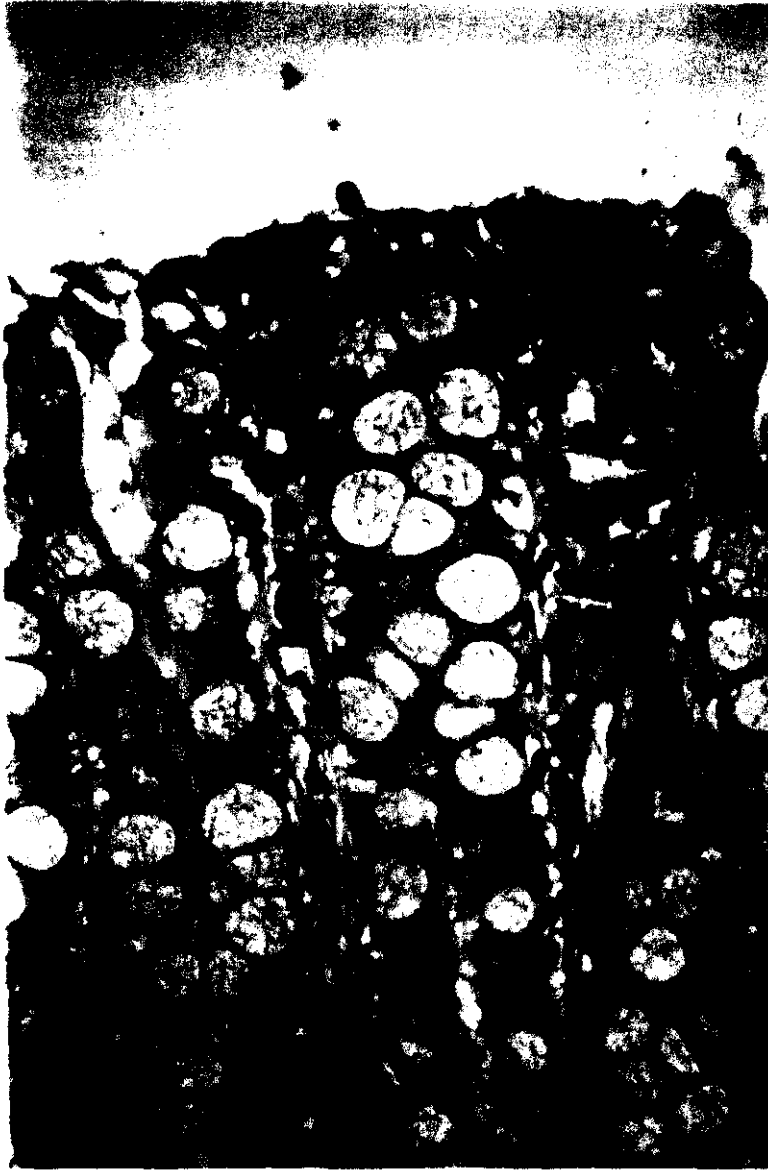


Fig. 38. Perro 5 (171 días post-inoculación). Ciego. Linfocitos T en la porción apical de la mucosa. PAP anti CD₃, x 312,5.

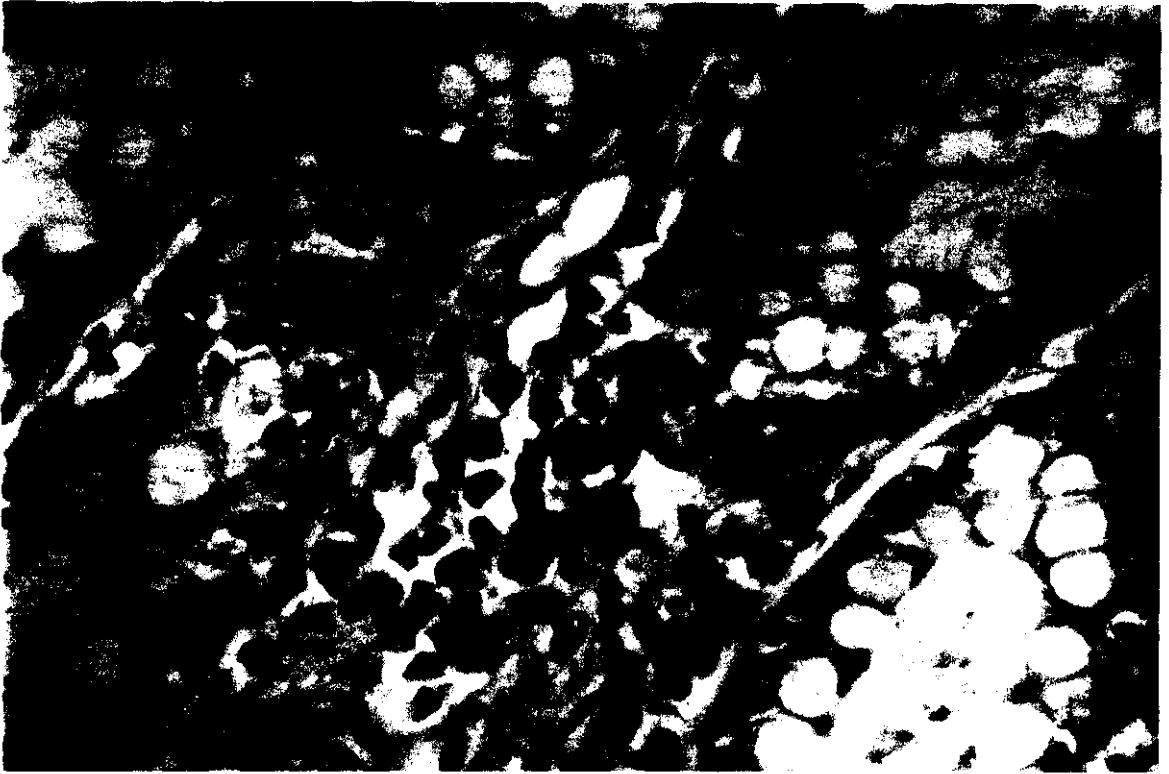


Fig. 39. Perro 5 (171 días post-inoculación). Colon. Células positivas a IgG en la mucosa. PAP anti-IgG. x 500.

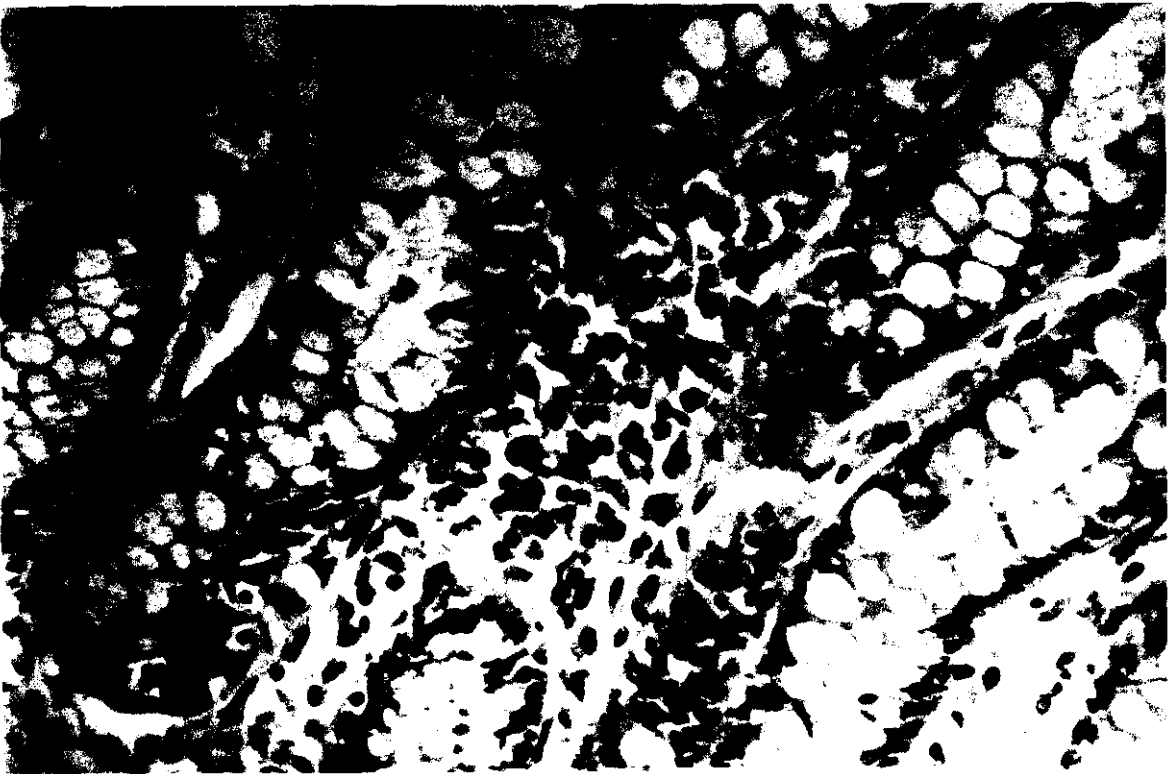


Fig. 40. Perro 6 (334 días post-inoculación). Ciego. Numerosas células plasmáticas inmunorreactivas frente a IgG. PAP anti-IgG. x 312,5.

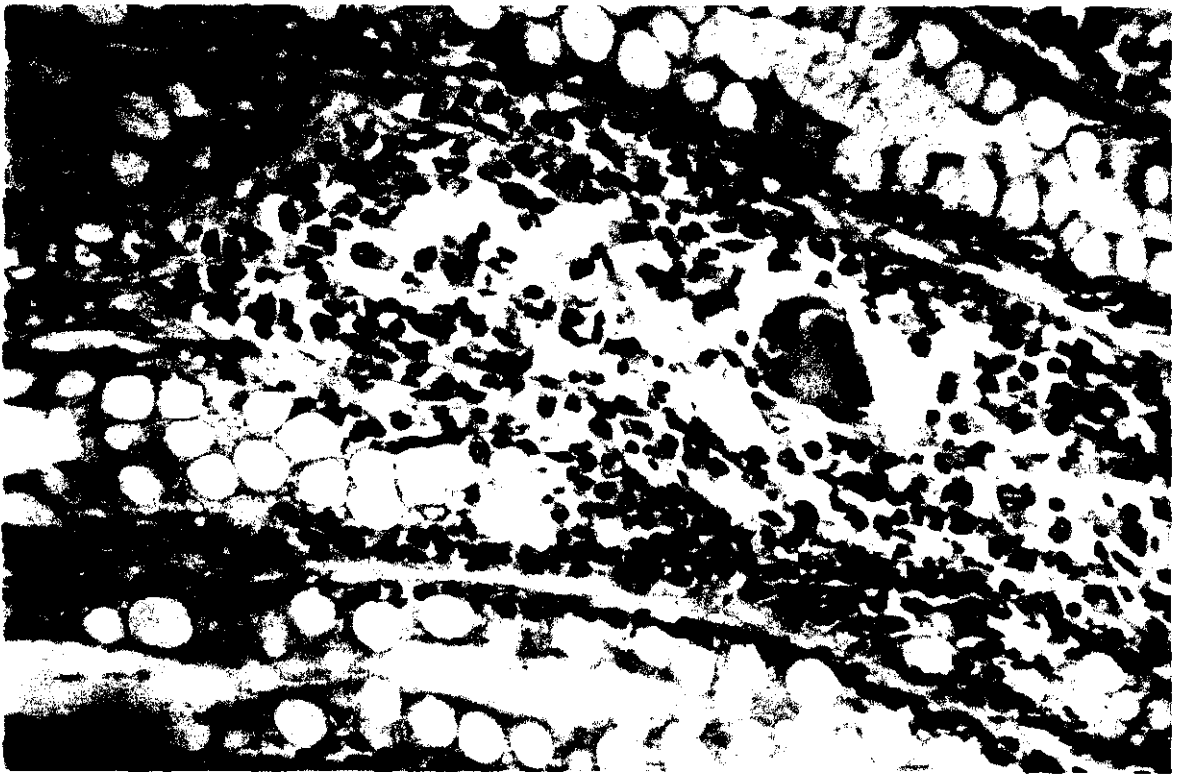


Fig. 41. Perro 6 (334 días post-inoculación). Ciego. Infiltrado inflamatorio de la mucosa con una célula gigante multinucleada y células plasmáticas positivas a IgA. PAP anti-IgA. x 312.5.

6. DISCUSSION

La leishmaniosis, como enfermedad que afecta al perro, ha sido extensamente estudiada por diversos autores (Nicolle y Compte 1908; Corbeil et al., 1976; Bindseil et al., 1981; Turrel y Pool 1982; Simpson et al., 1982; Veress y El Hassan 1986; Bettini y Gradoni, 1986; Abranches et al., 1991; Kontos y Koutinas, 1993; Spreng 1993; Bravo et al., 1993; ...). Sin embargo, son escasos los trabajos científicos que abordan el estudio de las lesiones que se producen en el intestino del perro tanto en el proceso natural de la enfermedad (Lennox et al., 1972; Boero, 1974; Tryphonas et al., 1977; Anderson et al., 1980; Muscarella et al., 1981; Rodríguez et al., 1981; Longstaffe et al., 1983; Anosa e Idown, 1983; Longstaffe y Guy, 1985; Macri et al., 1987; Cairo y Font, 1991; Ferrer et al., 1991), como en el experimental (Keenan y Hendricks, 1984).

En nuestro trabajo hemos estudiado las alteraciones intestinales que tienen lugar en esta enfermedad en perros inoculados de forma experimental, comparando si existen modificaciones entre las distintas vías de inoculación y variaciones con respecto a la presentación natural.

La leishmaniosis puede cursar con una gran diversidad de síntomas que dificultan el diagnóstico, e incluso puede presentarse de manera asintomática (Pozio et al., 1981) al igual que ocurre en el hombre (Pampiglione et al., 1974).

En nuestro estudio, los animales inoculados, tanto por vía intraperitoneal como por vía intravenosa, mostraron, a partir de los 55- 83 días postinoculación, un marcado incremento de las proteínas séricas totales, que se mantuvo durante todo el experimento. Ninguno de nuestros animales presentó lesiones en la piel, si bien desarrollaron una linfadenomegalia generalizada que se mantuvo durante todo el experimento, hecho éste considerado como un signo constante de la enfermedad (Lennox et al., 1972; Tryphona et al., 1977; Rodríguez et al., 1988).

En el curso de la leishmaniosis canina, la sintomatología digestiva no es constante aunque, cuando aparece, el signo más frecuente es una diarrea crónica (Anosa e Idowu, 1983; Longstaffe y Guy 1985; Slappendel, 1988; Ferrer et al., 1991; Cairo y Font,

1991). En nuestro estudio, a partir de los 350 días postinoculación en los animales del grupo A y 275 días en los del grupo B, se observó una diarrea que comenzó de forma intermitente siendo posteriormente continua. Estas heces se caracterizaron por ser de escaso volumen, semiformadas y, a veces, líquidas con presencia de mucosidad y sangre fresca.

Este proceso digestivo originó una pérdida de peso muy marcada, tal como señalan algunos autores en la infección natural (Corbeil et al., 1976; Thryphonas et al., 1977; Rodríguez et al., 1981; Simpson et al., 1982; Turrel y Pool 1982; Longstaffe et al., 1983; Slappendel., 1988). Sin embargo, en ningún momento se han observado vómitos, como describen otros autores (Thryphonas et al., 1977 y Slappendel 1988).

Las lesiones macroscópicas en el intestino delgado, tanto de los animales inoculados por vía intravenosa como por vía intraperitoneal, no fueron relevantes, observándose un ligero engrosamiento de la capa mucosa en las últimas fases de la enfermedad, que coincide con lo descrito anteriormente por Huss y Ethinger (1992) en el curso de la leishmaniosis natural. En ningún caso, (ni en las fases más avanzadas) hemos encontrado úlceras tal como describen Slappendel y Greene, (1990), ni focos de peritonitis como los observados por Boero (1974) en perros. En la especie humana se describe la presencia de úlceras que originan un proceso inflamatorio ulcerativo difterode con presencia de falsas membranas (Veress et al., 1974).

En el estudio de las alteraciones histopatológicas, el proceso inflamatorio ha sido la lesión más significativa. El infiltrado celular estaba constituido fundamentalmente por macrófagos, algunos de ellos parasitados, células plasmáticas y linfocitos, como ya han observado diversos autores en el perro (Lennox et al., 1972; Boero, 1974; Anderson et al., 1980; Longstaffe et al., 1983; Keenan et al., 1984; Longstaffe y Guy 1985; Ferrer et al., 1988) y en el hombre (Andrade y Andrade, 1966 y Muigai et al., 1983). Algunas células plasmáticas presentaban cuerpos de Russell. Corbeil et al. (1976) relacionan la aparición de estos cuerpos de Russell con una disfunción de las células plasmáticas que conlleva la síntesis y depósito de sustancia amiloide. En nuestros animales, sin embargo,

no hemos encontrado ningún depósito de esta sustancia en el intestino durante las distintas fases de la enfermedad. En ocasiones hemos podido comprobar la presencia de neutrófilos, tal como señalan Ferrer et al. (1991), y eosinófilos, descritos por Keenan et al (1984), aunque éstos últimos no son muy numerosos, a diferencia de lo que ocurre en otros procesos parasitarios (Willard y Leid, 1981).

El infiltrado varió en cuanto a composición e intensidad, distribución y localización celular durante el desarrollo de la enfermedad. Así, con relación a la composición e intensidad del infiltrado, observamos que en los perros 1 y 4 existía un predominio de linfocitos, células plasmáticas y escaso número de macrófagos; en los animales 2 y 5 el infiltrado fue mayor, existiendo numerosos macrófagos, en su mayoría parasitados; y en los perros 3 y 6, observamos un elevado número de linfocitos y células plasmáticas, algunas de las cuales presentaban evidentes cuerpos de Russell, gran número de macrófagos y algunas células gigantes multinucleadas con leishmanias en su interior.

Respecto a la distribución también se observan diferencias dependiendo de la fase de la enfermedad. En las primeras fases (perros 1 y 4) las células inflamatorias estaban dispersas por toda la mucosa. En las fases intermedias estas células se disponían entre las formaciones glandulares y entre éstas y la muscular de la mucosa. En las fases finales (perros 3 y 6) el proceso inflamatorio, infiltraba todas las zonas, incluyendo la zona apical de las vellosidades, hecho que coincide con la imagen observada por Keenan et al (1984). En ocasiones, en esta fase el infiltrado presentaba una disposición granulomatosa con macrófagos parasitados en la zona central, rodeados de linfocitos y células plasmáticas. Estos granulomas se apreciaban fundamentalmente en las zonas apicales de la mucosa, originando una marcada hiperplasia de las vellosidades. Esta hiperplasia, ya descrita anteriormente en el perro por Lennox et al. (1972) y Keenan et al. (1984) y en el hombre por Andrade y Andrade (1966); Muigai et al. (1983) y Pumarola (1987), da lugar a una enteritis granulomatosa multifocal o diseminada (Longstaffe et al., 1983, Cairo y Font, 1991 y Longstaffe y Guy, 1986).

Varela (1992) atribuye la aparición de granulomas, a un conjunto de respuestas no efectivas del organismo, ya que el parásito sintetiza enzimas que inactivan los productos elaborados por los macrófagos para destruirlos; la producción continua de estas sustancias, más la liberación de enzimas lisosómicas que aparecen al destruirse los macrófagos, tienen un efecto perjudicial sobre las células y tejidos circundantes, produciendo una destrucción celular y la aparición de un tejido de granulación.

Con relación a la localización del proceso inflamatorio en el curso de la leishmaniosis natural, la mayoría de los autores coinciden en señalar que éste afecta únicamente a la mucosa y solamente Anderson et al. (1980) y Ferrer et al. (1991) observan lesiones también en la submucosa. Nosotros hemos observado un aumento progresivo de la lesión en la submucosa, hecho que está relacionado con el grado de lesión en la mucosa y que a su vez también depende de la evolución de la enfermedad en el tiempo. Así, en los primeros estadios, únicamente encontramos alteraciones en la mucosa, en las fases intermedias (perros 2 y 5) observamos un ligero proceso inflamatorio que ya afectaba a la submucosa, y en las últimas fases, en las que la mucosa mostraba una gran infiltración, la submucosa presentaba una infiltración difusa más marcada que en las fases anteriores. En ningún caso la lesión observada en la submucosa llegaba a igualar a la de la mucosa ni mostraba aspecto granulomatoso. Estas lesiones coinciden con las observadas en el hombre por Daneshbod (1972), que describe una ligera inflamación crónica de la submucosa.

El número de leishmanias parece no tener relación con la intensidad del proceso inflamatorio (Pampiglione et al., 1974), ni con la producción de anticuerpos (Keenan y Hendrick, 1984; Broderson et al., 1986). Sin embargo, en nuestro caso, en el intestino delgado, hemos observado un incremento de leishmanias que coincide con un aumento en el número de células inflamatorias; así en los perros 1 y 4 se observaron entre 1 y 10 leishmanias por célula; en los perros 2 y 5 entre 10 y 20 leishmanias por célula y en los perros 3 y 6 más de 20 leishmanias por célula.

Basándonos en la cronicidad del proceso inflamatorio, la distribución del infiltrado y la importancia de los cambios de la mucosa, en las primeras fases de la enfermedad (perros 1 y 2) el proceso inflamatorio es característico de una enteritis linfocítico-plasmocítica, mientras que en las fases finales (perros 3 y 6) se corresponde en parte con una enteritis granulomatosa, si bien en nuestro caso la lesión no sólo asienta en la capa mucosa como está descrito en este tipo de enteritis (Sherding y Burrows, 1992 y Barker et al., 1993).

Macroscópicamente, el intestino grueso en estos animales mostró una mayor afectación que el intestino delgado. En las fases más avanzadas de la enfermedad observamos un moderado engrosamiento de la pared, con pliegues marcados de la mucosa y pequeñas y múltiples áreas ulceradas, lo que coincide con la descripción de Slappendel y Greene (1990).

En el estudio histológico, la lesión más relevante fue la presencia de un infiltrado inflamatorio crónico, discreto en las primeras fases de la enfermedad (perros 1 y 4), y muy llamativo en las fases finales, que en todo momento fue más severo que el observado en el intestino delgado.

El tipo celular observado fue similar al descrito en el intestino delgado, existiendo en los perros 1 y 4 un predominio de linfocitos y células plasmáticas y un escaso número de macrófagos, y en los perros 2, 5 y 6 un infiltrado más severo compuesto por linfocitos, células plasmáticas (algunas con los típicos cuerpos de Russell) y un mayor número de macrófagos. La misma composición celular ha sido descrita con anterioridad por diversos autores (Lennox et al., 1972; Anderson et al., 1980; Longstaffe et al., 1983; Keenan et al., 1984; Longstaffe y Guy 1985; Ferrer et al., 1991). En el perro 3, además de observar un infiltrado más severo hemos encontrado algunas células gigantes multinucleadas no descritas hasta el momento por ningún autor en esta localización. Cazal y Pagés (1962) describen en el hombre la presencia de células multinucleadas tipo Langhans en ganglios linfáticos, formando parte de los procesos inflamatorios que denominan granuloma tuberculoide. Esta rara reacción sólo aparece en los estadios

tardíos de la enfermedad y parece estar relacionada con una estrecha inmunización tisular, reacción análoga a la observada en la tuberculosis y en la lepra.

La presencia de un número moderado de neutrófilos ha coincidido, en ocasiones, con la pérdida del epitelio de revestimiento (Slappendel y Greene 1990; González et al., 1990; Ferrer et al., 1991).

El infiltrado inflamatorio se ha distribuido de forma difusa y homogénea de manera similar a lo descrito por Anderson et al. (1980), por Keenan et al. (1984), por Longstaffe y Guy (1985) en el perro y por Veress et al. (1974) en el hombre. Únicamente hemos observado una discreta lesión granulomatosa en el perro n^o6, constituida por macrófagos parasitados en la zona central rodeados de linfocitos y células plasmáticas.

Al igual que en el intestino delgado la localización de este infiltrado ha sido más llamativa en la mucosa, aunque en las fases más avanzadas ha afectado también la submucosa (Anderson et al., 1980; González et al., 1990 y Ferrer et al., 1991), la cual ha presentado un proceso inflamatorio leve en los perros 1 y 4 y severo en el perro 3.

El epitelio de la mucosa durante las primeras fases de la enfermedad no mostraba alteraciones. Sin embargo, en los estadios más avanzados y asociado al proceso inflamatorio, hemos observado una extensa degeneración hidrópica del epitelio superficial y de las criptas de Lieberkühn, que ha sido más evidente en el perro 3. Esta degeneración consistió en una vacuolización del retículo endoplásmico y de las mitocondrias y un aumento de la matriz citoplasmática que determinaba una citólisis y el desarrollo de microerosiones, viéndose comprometida la absorción de agua y electrolitos (Argenzio 1978).

Los cambios producidos en la mucosa, unidos al proceso inflamatorio, originaron una marcada disminución de grosor de ésta (perro 3 y menor en los perros 2 y 6) y una disminución de la longitud de las criptas, llegando a provocar una atrofia con características similares a la colitis atrófica descrita por Barker et al. (1993).

La parasitación fue también similar a la del intestino delgado, observándose leishmanias en el interior de macrófagos y de células gigantes multinucleadas que aparecían dispersas por la lámina propia.

Tanto en el intestino delgado como en el intestino grueso la reacción inflamatoria mostraba un carácter crónico y progresivo paralelo a la evolución de la enfermedad. Similares procesos inflamatorios han sido descritos con anterioridad en distintos órganos de animales de experimentación (Keenan et al., 1984; Pospischil et al., 1987 y Binhazim et al., 1993).

La presencia de un infiltrado inflamatorio en el intestino conduce a un proceso de malabsorción y la consecuente pérdida de peso, hecho éste que demostraron Muigai et al. (1983) en el curso de la leishmaniosis en el hombre y que hemos observado en nuestros animales.

No hemos observado, tal como describen Pumarola et al. (1991) en perros y Veress y El Hassan (1986) en el hombre, hialinosis vasculares, ni depósitos de inmunocomplejos en las paredes de los vasos. Tampoco hemos encontrado depósitos de amiloide como se ha descrito en el criceto (González et al., 1986) y en el perro (Corbeil et al., 1976).

Por otra parte, hemos estudiado el tejido linfoide inmunocompetente asociado al tracto gastrointestinal, que se presenta bien como células sueltas en la lámina propia, o bien como formaciones linfoides (Ogra y Morag, 1976). Para ello hemos valorado la composición y la distribución de las inmunoglobulinas más relevantes mediante técnicas inmunocitoquímicas.

Pocos son los trabajos publicados sobre la distribución de inmunoglobulinas en la lámina propia del intestino delgado (Willard et al., 1978; Hart 1979; Willard y Leid 1981 y Vibe-Petersen 1991), y del intestino grueso en el perro (Willad y Leid, 1981; Roth et al., 1992), a pesar de ser considerado un buen modelo experimental para el hombre. No obstante, existen diferencias con respecto a éste debidas a una mayor

parasitación, a la presencia de diversos antígenos en la dieta e incluso a variaciones propias de la inmunidad gastrointestinal de cada especie (Willad y Leid 1981).

Estas inmunoglobulinas, IgA, IgG, e IgM, las hemos localizado fundamentalmente en las células inmunocompetentes o células plasmáticas, aunque también las hemos observado en el citoplasma de algunas células del epitelio de revestimiento y en el intersticio de la lámina propia, mostrando en estas dos últimas localizaciones, una inmunorreacción más débil. Richman y Brown (1977) y Hart (1979) atribuyen esta inmunorreacción a la existencia de inmunoglobulinas secretadas por las células epiteliales al espacio intersticial y su posterior eliminación a la luz intestinal mediante el componente secretor que participa en el transporte selectivo de inmunoglobulinas. Tanto la IgA como la IgM utilizan esta vía de eliminación (Brandtzaeg et al., 1984; Stromberg y Guilford 1991) mientras que la IgG, debido a su escaso tamaño, atraviesa pasivamente el epitelio (Stromber y Guilford, 1991).

En nuestros perros hemos observado una fuerte inmunorreacción frente a IgM en algunas de las células de las criptas, que según Mayoral (1992), puede ser debido, a una localización específica de eliminación de IgM hacia la luz intestinal.

En el estudio de los animales control hemos encontrado, tal como refieren otros autores (Hart, 1979 y Vibe-Petersen, 1991), una gran variación en la composición y distribución de las distintas inmunoglobulinas como queda reflejado en las tablas 4.4.1 a 4.4.6 .

El intestino delgado presentó un mayor número de células plasmáticas totales que el intestino grueso. La cantidad de éstas disminuía desde las porciones iniciales (duodeno) hacia el final del íleon, hecho también observado por Vibe-Petersen (1991). Observamos un predominio de células positivas a IgA sobre las positivas a IgG e IgM en todas las zonas, mostrando unas proporciones de 3:1,5:1 respectivamente (tabla 4.4.6). Esta relación es algo superior a la descrita para el perro por Hart en 1979 y por Vibe-Petersen en 1991 y refleja un predominio de IgA, hecho que también se ha observado en el

hombre (Brandtzaeg y Baklien 1976; Ogra y Morag 1976; Parrot 1976; Pernlmann et al., 1976; Paniagua et al., 1985).

Willard y Leid (1981), señalan que las células positivas a IgA se localizan preferentemente en la base de las vellosidades, mientras que las positivas a IgG e IgM se distribuyen en zonas más profundas. Estas descripciones coinciden con nuestras observaciones.

En el intestino grueso, el total de células plasmáticas ha sido inferior al observado en el intestino delgado y, como en éste, existía un predominio de células positivas a IgA. Las proporciones fueron diferentes con respecto al intestino delgado tal como describen Roth et al. (1992), localizándose las inmunoglobulinas preferentemente en la zona media de la mucosa.

En el estudio inmunocitoquímico de la lámina propia de los animales inoculados encontramos una gran estimulación antigénica con respecto a los animales control, observándose un incremento en el número de inmunoglobulinas totales y de cada una en particular conforme avanzaba la enfermedad (tablas 4.4.1 a 4.4.5)

En el estudio particularizado de cada inmunoglobulina hemos observado diferencias con respecto a los animales control. Así, ha existido un aumento de células positivas a IgA en todas las porciones intestinales, sin embargo, al igual que ocurre en los animales control, hemos observado que se produce una disminución progresiva en el número de éstas, desde los primeros tramos hacia el final, localizándose fundamentalmente en la zona media de la mucosa.

Teniendo en cuenta las fases de la enfermedad hemos encontrado una respuesta inmunitaria distinta, variando las proporciones de las diferentes inmunoglobulinas. Así, mientras que en las primeras fases de la enfermedad existía un predominio de células positivas a IgA, como también se describe en otros procesos inflamatorios crónicos (Vibe-Petersen 1991), en fases posteriores, aunque bien también ha existido un incremento de células positivas a IgA, es más significativa la respuesta de células

positivas a IgG, sobre todo en las fases finales y especialmente en el intestino grueso. En las fases más avanzadas de la enfermedad, en el duodeno y en el yeyuno se apreció una respuesta mayoritariamente de IgA y muy significativa de IgG; en el íleon prácticamente se igualaron los valores entre IgA e IgG y en todo el intestino grueso la respuesta fue mayoritariamente de células positivas a IgG.

La desigual respuesta observada en el intestino delgado y en el grueso puede ser debida a la existencia de una respuesta diferente de cada porción intestinal, a la cantidad de células positivas a IgA inicial presente en cada tramo o a los diferentes grados de lesión observados. Inicialmente la respuesta inmunitaria parece ser mayoritariamente de células positivas a IgA, lo cual indicaría la existencia de una respuesta local y con posterioridad, cuando la lesión es más crónica, se produce un incremento de células positivas a IgG, lo que implicaría una activación de la respuesta sistémica.

El aumento de células positivas a IgA se describe como un mecanismo de respuesta inicial del organismo, que puede dañar al mismo si no consigue eliminar el antígeno, lo que produce posteriormente una bajada de estas células positivas a IgA en la mucosa (Nagura, 1992).

Mowat (1987) observó que mientras que las células positivas a IgA e IgM actuaban como primera línea de defensa proporcionando la secreción de anticuerpos, las células positivas a IgG lo hacían como segunda línea de defensa. Un agravamiento en las lesiones de la mucosa implica un incremento en la segunda línea de defensa, aumentando el número de células positivas a IgG en la lámina propia y provocando un mayor riesgo de recaída (Vibe-Petersen 1991).

Las células positivas a IgM no han presentado cambios significativos durante la evolución de la enfermedad, hecho que también observa Vibe-Petersen (1991) en las enteritis linfocítico-plasmocíticas.

Según la vía de inoculación, hemos observado una respuesta más pronunciada de células positivas a IgG en el intestino grueso, lo cual podría indicar una respuesta

sistémica superior en los animales inoculados intraperitonealmente, aunque también debemos tener en cuenta que fueron animales que se sacrificaron en fechas más tardías.

A la vista de estos resultados observamos dos tipos de respuesta: una local, al comienzo de la enfermedad y otra sistémica, cuando la enfermedad evoluciona con el tiempo, que parece ser más acusada en el intestino grueso y que coincide con la sintomatología clínica observada.

Similares resultados han sido descritos en las enteritis linfocítico-plasmocíticas por Vibe-Petersen (1991) y en la enfermedad celíaca de los niños por Scott et al. (1980), observando una correlación entre el número de células positivas a IgG y la severidad de los síntomas, lo que sugiere que la producción local de anticuerpos de la clase IgG está involucrada en la patogénesis de la enfermedad.

En la submucosa de los animales control ha existido una escasa inmunorreacción de las células inmunocompetentes. Aunque no hemos encontrado referencias de las valoraciones inmunitarias a este nivel, nosotros hemos observado una correlación entre el estado inmunitario de la mucosa y de la submucosa. En las primeras fases las células positivas a IgA, aunque escasas, predominan sobre las demás. En las fases finales aumentan las células positivas a IgG. Los linfocitos han sido escasos excepto en las áreas interfoliculares.

Se considera que una alteración de las proporciones entre las distintas inmunoglobulinas es causa de diarrea en el perro, aunque cursen sin proceso inflamatorio (Roth et al., 1992). Sin embargo en nuestro caso, además de esta alteración de las proporciones, también hemos observado una mayor densidad celular.

Mediante técnicas inmunocitoquímicas hemos estudiado la distribución de los linfocitos T. En el intestino delgado de todos los animales comprobamos su presencia en la porción apical de las vellosidades; en los animales más afectados también ocupaban la zona profunda de la mucosa. Así mismo, se comprobó que éstos constituían un componente importante de las lesiones granulomatosas. Para Mc. Elrath et al. (1987) y

Murray et al. (1987), la activación de los linfocitos T y su participación junto a macrófagos activados en granulomas, forma parte del desarrollo de un mecanismo efectivo de control de la enfermedad.

En el intestino grueso, el número de linfocitos T era menor y se encontraban distribuidos por toda la mucosa. Al igual que en el intestino delgado su número disminuía conforme avanzaba la enfermedad.

La respuesta inmunitaria en la patogenia de la leishmaniosis visceral canina, según Corbeil et al. (1976), se debe a la estimulación antigénica por parte de las leishmanias que origina una hiperactivación de la inmunidad humoral (excesiva formación de antígenos) que, no sólo, es ineficaz para la protección, sino que perjudica, al actuar como inhibidor de la inmunidad celular (Weissman et al., 1978; Slappendel, 1988).

En el transcurso de la enfermedad hemos observado que se producen modificaciones en las formaciones linfoides que coinciden con las descritas en humana por Chadli y Phillippe, (1961) y Mauel y Behin (1982), y en perros por Keenan et al. (1984).

En general, los cambios observados tanto en el intestino delgado como en el grueso, han sido bastante similares y no hemos apreciado diferencias en cuanto a la vía de inoculación.

En un primer estadio de la enfermedad (perros 1 y 4) observamos un marcado desarrollo de los nódulos linfoides. Los centros germinales presentaron una amplia zona clara estaba compuesta por linfoblastos, células dendríticas, células en mitosis, restos celulares, algunos macrófagos y escasos plasmocitos con cuerpos de Russell (éstos últimos más abundantes en los nódulos linfoides del fleón. Estos resultados coinciden con los observados por Keenan et al. (1984), y con lo descrito en el hombre por Chadli y Phillippe (1961) y Mauel y Behin (1982).

El desarrollo de los centros germinales y la presencia de numerosos linfoblastos es indicativo de una respuesta activa por parte de las células B (Weissman et al., 1978), Y, además, está relacionado con el incremento de gamma-globulinas (Rezai et al., 1978).

En fases más avanzadas de la enfermedad hemos apreciado una involución de las formaciones linfoides, que en los perros 2 y 5 ha sido más discreta y en los perros 3 y 6 más llamativa. Esta involución ha consistido en una disminución del número de linfoblastos y un aumento de linfocitos maduros en los centros germinales. Estos resultados coinciden con los observados por Keenan et al. (1984) en ganglios linfáticos y formaciones linfoides asociadas al intestino de perros inoculados experimentalmente, y con los observados por Veress et al. (1977) en el hombre, en pacientes terminales, en los que se aprecia una marcada escasez de centros germinales de la pulpa esplénica. Rezai et al. (1978) describen una involución de los ganglios linfáticos en perros inoculados a partir de los 82 días mientras que nosotros la hemos observado más tardíamente.

La zona oscura de los centros germinales, que en los animales control estaba constituida por un delgado anillo de linfocitos pequeños y medianos, en los perros enfermos mostró, en principio, un mayor desarrollo con proliferación de linfocitos maduros, y posteriormente, en las fases en las que ya se veía una atrofia germinal, estas porciones una clara involución.

La corona, que en las primeras fases no mostró cambios, en las fases tardías presentó un menor tamaño y pérdida de delimitación, probablemente debido a la involución linfocitaria que aparece en las últimas fases de la enfermedad.

Las áreas interfoliculares de los animales control eran más evidentes en las placas de Peyer del duodeno y yeyuno y mostraban un predominio de células T, no sólo debido a su mayor tamaño sino también a una mayor densidad celular. Este hecho está también descrito en roedores y en el hombre (Ermak y Owen, 1986; Spencer et al., 1986).

Mientras que en las primeras fases de la enfermedad no se han encontrado en estas áreas cambios muy significativos (perros 1 y 4) en fases más tardías observamos una

discreta involución con gran desorganización, y una proliferación macrofágica, que en los perros 3 y 6, era mucho más acusada. Estos datos coinciden con la reducción linfocitaria señalada por Rezai et al.(1978) y Keenan et al. (1984) en áreas timodependientes de los ganglios y de las tonsilas.

El tamaño de las cúpulas va aumentando de duodeno a íleon (HogennEsch y Felsburg, 1992). En este estudio no se han encontrado diferencias entre los animales control y los parasitados. Queremos destacar también la presencia de unas calcificaciones en la cúpula del duodeno de los perros 5 y 6 que podrían corresponder con zonas de necrosis de tejido mineralizadas.

En los animales inoculados hemos observado la presencia de leishmanias en el interior de algunos centros germinales (perros 2 y 3). La presencia de estos parásitos en los centros germinales de los ganglios y de otras formaciones linfoides ha sido descrita por Keenan et al. (1984). Taverne (1989) señala que la presencia de parásitos en estas localizaciones se cree que puede favorecer una estimulación antigénica prolongada, con importantes consecuencias inmunorreguladoras, inmunosupresoras e inmunopatológicas. En infecciones experimentales víricas, la presencia antigénica crónica los centros germinales, origina una deplección muy marcada de algunos tipos de células inmunocompetentes, conduciendo a una tolerancia, por parte del organismo, debido al agotamiento de las formaciones linfoides (Moskohidis et al., 1993).

Mediante el estudio inmunocitoquímico hemos comprobado cómo a lo largo de todo el intestino y durante las distintas fases de la enfermedad, las células positivas a IgG se han localizado en los folículos linfoides, tanto de la zona periférica como de la zona central de los centros germinales. Su presencia ha sido especialmente llamativa en el íleon de casi todos los animales, excepto en el perro 1 y 2. Estas células mostraron amplios cuerpos de Russell como respuesta a la activación celular de las células plasmáticas.

Para HogennEsch y Felsburg, (1992) la presencia de células positivas a IgG en los folículos puede producirse por la diferenciación de células B dentro de las placas o por la migración desde el tejido linfóide no mucosal a las placas de células positivas a IgG, y su maduración a células plasmáticas.

En las formaciones linfoides del intestino delgado y grueso de los animales inoculados, a diferencia de los controles, hemos observado algunas células plasmáticas positivas a IgA localizadas tanto en la zona periférica como en los centros germinales. Estas células positivas han sido más numerosas en los animales que presentaron una involución más marcada de las formaciones linfoides.

Las células positivas a IgM han sido las más escasas en los folículos linfoides. Se han localizado en las cúpulas y en los centros germinales, principalmente del intestino delgado, aumentando hasta el íleon. Hemos encontrado algunas células plasmáticas positivas con cuerpos de Russell, tanto en los animales control como en los parasitados.

En la cúpula ha existido un predominio de células plasmáticas positivas a IgG, aunque hemos observado también inmunorreacción positiva frente a IgM e IgA. El número de células positivas a IgG en estas zonas está en relación con el tamaño de la cúpula. Así, a lo largo del intestino delgado el número de estas células va disminuyendo progresivamente de duodeno a íleon mientras que el intestino grueso, el número ha sido menor. Estos resultados coinciden con los obtenidos por HogennEsch y Felsburg (1992) en perros y contrastan con las observaciones realizadas en el hombre (Spencer et al., 1986) y en roedores (Sminia and Plesch, 1982) donde se describen escasas células positivas a IgG en la cúpula.

En el hombre (Spencer et al., 1986) y en el perro (HogennEsch y Felsburg, 1992) la presencia en la cúpula de células positivas a IgA es indicativa de una maduración local de algunas células B a diferencia de lo que ocurre en roedores (Crabbe et al., 1970; Bienenstock and Dolezel, 1971; Sminia and Plesch, 1982). En éstos se aprecia una gran

producción de células B positivas a IgA en las placas de Peyer, y ninguna en las cúpulas lo que indica que no existe una maduración local.

Las áreas interfoliculares de los animales más afectados presentaron una marcada disminución de linfocitos T. Bryceson (1970) y Slappendel (1988) señalan como causa de deplección de las zonas timo dependientes, la sobrecarga de antígenos de leishmania que cual interfiere en la respuesta inmune y origina una anergia celular.

La involución de las zonas timodependientes en otros órganos tanto en perros (Keenan et al., 1984) como en el hombre (Veress et al., 1977) se debe a una alteración de la inmunidad celular provocada por el parásito (Varela 1992).

7. CONCLUSIONES

1. Todos los animales infectados con leishmania desarrollaron a partir de los 275 días (grupo B) y 350 días (Grupo A) postinoculación, una diarrea de intestino grueso consecutiva a una colitis crónica erosiva.
2. Macroscópicamente, en las fases más tardías de la enfermedad, observamos en el intestino delgado un engrosamiento y enrojecimiento moderado y difuso de la mucosa. En el intestino grueso la lesión fue más intensa, y consistió en un aumento del grosor de la mucosa con pliegues muy marcados y pequeños focos múltiples de erosión.
3. En todos los animales se produjo una enteritis crónica que afectaba a la mucosa y submucosa, constituida por linfocitos, predominantemente de tipo T, células plasmáticas, en ocasiones con cuerpos de Russell, macrófagos parasitados y células gigantes multinucleadas. Este proceso aumentó progresivamente durante el desarrollo de la enfermedad siendo más extenso a nivel de intestino grueso.
4. En el intestino grueso de los animales más afectados, el proceso inflamatorio, originó una degeneración hidrópica y necrosis del epitelio superficial de revestimiento y del epitelio glandular, lo que provocó el colapso y la disminución en el número de criptas.
5. El número total de células plasmáticas positivas a las distintas inmunoglobulinas localizadas en la lámina propia de la mucosa aumentó con el curso de la enfermedad. En las primeras fases existió un mayor incremento de células plasmáticas positivas a IgA y en las últimas un predominio de células plasmáticas positivas a IgG. Esto implica que inicialmente se produce un incremento de la respuesta inmune local, para posteriormente con el agravamiento de la enfermedad, adquirir mayor relevancia la respuesta inmune sistémica. Las células plasmáticas positivas a IgM, aunque aumentaron con respecto a los animales control, no representaron significación estadística.

6. Las formaciones linfoides asociadas al intestino mostraron, al inicio de la enfermedad, una marcada hiperplasia con amplios centros germinales integrados por un elevado número de linfoblastos, células dendríticas, células en mitosis y restos celulares, y una marcada corona linfocitaria con células maduras. En los últimos estadios se observó una involución de los mismos con disminución del número de linfoblastos y aumento del número de linfocitos, unido a una disminución de linfocitos T en las áreas interfoliculares.

8. RESUMEN

Se ha realizado un estudio anatomopatológico del intestino en perros beagle infectados experimentalmente con *Leishmania infantum*. Tres de estos animales (grupo A) fueron inoculados intraperitonealmente con 5 ml de material infectante que contenía 2×10^8 amastigotes; otros tres, (grupo B), se inocularon intravenosamente con 5 ml de material infectante a una concentración de 5×10^8 amastigotes. Dos animales, utilizados como control (grupo C), fueron inoculados, uno por vía intraperitoneal y otro por vía intravenosa con 5 ml de un homogeneizado de bazo procedente de un criceto sano. Los animales del grupo A se sacrificaron a los 109, 433 y 592 días postinoculación y los del grupo B a los 109, 171 y 334 días postinoculación.

Mediante el estudio macroscópico, únicamente en las últimas fases de la enfermedad, se ha observado un engrosamiento moderado de la mucosa del intestino delgado; dicho engrosamiento fue más intenso en el intestino grueso, mostrando pliegues muy marcados y múltiples focos de erosión de pequeño tamaño.

El examen histológico mostró la presencia de infiltrados inflamatorios constituidos por linfocitos, principalmente de tipo T, células plasmáticas, macrófagos y células gigantes multinucleadas parasitadas, localizadas fundamentalmente en la mucosa. En el transcurso de la enfermedad, estos infiltrados se hicieron más intensos, llegando incluso a afectar a la capa submucosa. Así mismo hemos observado un proceso degenerativo en el epitelio de revestimiento y en las formaciones glandulares que, en ocasiones, incluso aparecían colapsadas, disminuyendo su número.

Las lesiones fueron siempre más significativas en las porciones del intestino grueso, coincidiendo con la sintomatología clínica observada e independientemente de la vía de inoculación.

Mediante técnicas inmunocitoquímicas se ha realizado un recuento de células plasmáticas positivas a IgA, IgG e IgM en la mucosa, tanto de los animales control como de los animales inoculados. En el grupo control se apreció un predominio de células plasmáticas positivas a IgA, localizadas fundamentalmente en la zona media de la lámina

propia, siendo éstas más abundantes en las porciones anteriores del intestino delgado que en las finales. La superioridad en número de estas células se ha observado también en el intestino grueso, aunque la cantidad de todas las inmunoglobulinas era inferior a la del intestino delgado. En los animales inoculados existió un incremento en el número total de inmunoglobulinas que aumentaba con el curso de la enfermedad. En las primeras fases de la enfermedad este incremento se debía a un mayor número de células plasmáticas positivas a IgA en todo el intestino, especialmente en las porciones proximales, como en los animales control. En las últimas fases, sin embargo, se observó un incremento de células plasmáticas positivas a IgG localizadas fundamentalmente en las distintas porciones del intestino grueso. De esto se concluye que, inicialmente, existe una activación de la respuesta inmunitaria local que es posteriormente reemplazada por una activación de la respuesta sistémica.

Las formaciones linfoides asociadas al intestino, inicialmente, mostraron un aumento de tamaño debido al desarrollo de los centros germinales, con un mayor número de linfoblastos y mitosis celulares; en las fases más avanzadas presentaron una notable involución con un mayor número de células maduras. Las áreas interfoliculares en estas últimas fases mostraron una gran disminución de tamaño y reducción del número de linfocitos T.

SUMMARY

A morphological study on intestine of Beagle dogs experimentally infected with *Leishmania infantum* has been done. Three of these animals (group A) were inoculated intraperitoneally with 5 ml of infecting material containing 2×10^8 amastigotes. Another three (group B) were inoculated intravenously with 5 ml of infecting material containing 5×10^8 amastigotes. Two animals were used as controls, inoculated, one intraperitoneally and the other one intravenously, with 5 ml of healthy hamster spleen homogenate.

Group A animals were sacrificed at 109, 433 and 592 days after inoculation, and group B animals at 109, 171 and 344 days after inoculation.

In the macroscopic study, a moderate thickening of the small intestine mucosa was observed only in the late state of the disease, more intense in large intestine, showing marked folds and multiple small erosion foci.

The histological study showed the presence of inflammatory cells: lymphocytes mostly T-type, plasma cells, macrophages and parasited multinucleated giant cells primarily located in the mucosa, growing in number along with the disease evolution, reaching even the mucosa. A degenerated process was also seen in the surface epithelium and glands, which appeared even collapsed, as well as a decrease on the number of crypt's.

Macroscopic lesions were always more significative in large intestine portions, a fact that coincides with the symptoms observed on the animal, and is independent of the route of inoculation.

Using IHQ, a count of marked plasma cells in different portions of the lamina propria was done, using both the control and the inoculated groups. On the first ones, a dominance of plasma cells positive to IgA was observed, primary in the medium portion of the lamina propria. In these control animals, a significative decrease of plasma cells in small intestine was shown, from initial to final portions. In large intestine an IgA

dominance was also seen, though the total immunoglobulin amount was smaller than the small intestine's one.

In inoculated animals, an increase in the total amount of immunoglobulin was shown, which increased with the diseases evolution.

In the first stages of the disease, this increase was produced by a bigger number of plasma cells positive to IgA in the whole intestine, and similar to control animals, they were more numerous in the initial portions of small intestine. Nevertheless, in the final portions the dominant plasma cells were positive to IgG, a fact that implicates the existence of an initial activation of the local immune response, which is replaced later by a systemic response activation.

The intestine mucosa associated lymphoid tissue initially showed an increase in size, caused by the germinal centers development, which presented more immunoblasts and cellular mitosis, while more advanced more advanced stages showed a notorious involution with an increase in more mature cells. The interfollicular areas showed a considerable size and T-lymphocytes number decrease in the final stages.

9. BIBLIOGRAFIA

Abranches, P.; Santos-Gomes G.; Rachamim, N.; Campino, L.; Schnur, L.F. and Jaffe CH.L. (1991). An experimental model for canine visceral leishmaniasis. *Parasite Immunol.* 13, 537-550.

Adams, D.R. (1986). Digestive System. *Canine anatomy, a systemic study*. First edition. Ames: Iowa State University, 225-237.

Alencar, J.E. (1961). Profilaxia do calazar no Ceara, Brazil. *Rev. Inst. Med. Trop. S. Paulo* 3, 175.

Andersen, A.C. (1970). Digestive system. *The Beagle as an experimental dog*. First edition. Ames: Iowa State University, 226-231.

Anderson, D.C.; Buckner, R.G.; Glenn, B.L. and Mac Vean, D.W. (1980). Endemic canine leishmaniasis. *Vet. Pathol.* 17, 94-96.

Andrade, Z.A. y Andrade, S.G. (1966). Alguns novos aspectos da patologia do calazar (estudo morfológico de 13 casos necropsiados). *Rev. Inst. Méd. Trop. S. Paulo.* 8, 259.

Anosa, V.O. and Idown, A.L. (1983). The clínico-haematological features and pathology of leishmaniasis in a dog in Nigeria. *Vet. Med.* B.30, 600-608.

Banks, W.J. (1993). Digestive system I - Alimentary canal. *Applied Veterinary Histology*, 3rd edition. St. Louis: Mosby Year Book, 326-359.

Barker, I.K.; van Dreumel, A.A. and Palmer, N. (1993). The Alimentary System. En: Jubb, K.V.F.; Kennedy, P.C. and Palmer, N. eds. *Pathology of Domestic Animals*, fourth edition, Vol 2. San Diego, California: Academic Press, INC, 1-317.

Barlough, J.E.; Jacobson, R.H. and Scott F.W. (1981). The immunoglobulins of the cat. *Cornell Vet.* 71, 397-407.

Bartnik, W.; ReMine, S.G.; Chiba, M.; Thayer, W.R.; Shorter, R.G. (1980). Isolation and characterization of colonic intraepitelial and lamina propia lymphocytes. *Gastroenterology* 78, 976-985.

Bartola Di, S.P.; Rogers, W.A.; Boyce, J.T. and Grimm, J.P. (1982). Regional enteritis in two dogs. *J. Am. Vet. Med. Assoc.* 181, 904-908.

Batt, R.M. and Hall, E.J. (1989). Chronic Enteropathies in the dog. *J. Small Anim. Pract.* 30, 3-12.

Befus, A.D. and Bienenstock, J. (1982). Immunity to infectious agents in the gastrointestinal tract. *J. Am. Vet. Med. Assoc.* 181, 1066-1068.

Befus, A.D.; Lee, T. (1986). Unique characteristics of local responses in host resistance to mucosal parasitic infections. *Vet Parasitol.* 20, 175-194.

Belut, D.; Moneret-Vautrim, D.A.; Nicolas, J.P. and Grillist, J.P. (1980). IgE levels in intestinal juice. *Dig. Dis. Sci.* 25, 323-332.

Besredka, A. (1919). De la vaccination contre les états typhoïdes par la voie buccale. *Ann. Inst. Pasteur* 33, 882.

Bettini, S. and Gradoni, L. (1986). Canine Leishmaniasis in the Mediterranean area and its implications for human leishmaniasis. *Insect. Sci. Applic.* Vol. 7, no.2, 241-245.

Beutler, B. and Cerami, A. (1987). Cachectin: More than a tumor necrosis factor. *New Eng. J. Med.* 316, 379-385.

Bienenstock, J. (1984). The mucosal Immunologic Network. *Ann. Allergy* 53, 535-540.

Bienenstock, J. and Befus, A.D. (1983). Some thought on the biologic role of immunoglobulin. *A. Gastroenterology* 84, 178-185.

Bienenstock, J. y Dolezel, J. (1971). Peyer's patches: Lack of specific antibody-containing cells after oral and parenteral immunization. *J. Immunol.* 106, 938.

Binhazim, A.A.; Chapman W.L., Shin. S.S. and Hanson, W.L. (1993). Determination of virulence and pathogenesis of a canine strain of *Leishmania infantum* in hamsters and dogs. *Am. J. Vet. Res.* 54 1 113-121.

Binldseil, E.; Larsen, S.; Moller Kristensen, H.; Berg Jorgensen, J. and Henriksen Sv. Aa. (1985). Imported Canine Visceral Leishmaniasis in Denmark. *Nord. Vet. Med.* 37: 16-21.

Bizzeti, M.; Degl'Innocenti, R.; Lubas, G.; Mancianti, F.; Pizzirani, S. y Saponetto, N. (1989). Diagnosi di laboratorio. En: Pizzirani, S., ed. La leishmaniosi canina. Pugnochiuso: SCIVAC, 43-59.

Bjerke, K. y Brandtzaeg, P. (1986). Immunoglobulin and J chain producing cells associated with lymphoid follicles in the human appendix, colon and ileum, including PPs. *Clin. Exp. Immunol.* 64, 432-441.

Bloom, W. and Fawcett, D. (1995). Tratado de Histología. 12ª edición. Interamericana. McGraw-Hill.

Bockman, D.E. and Cooper, M.D. (1973). Pinocytosis by epithelium associated with lymphoid follicles in the bursa of Fabricius, appendix and Peyer's patches. An electron microscopic study. *Am. J. Anat.* 136, 455-478.

Boero, J.J. (1974). Parasitosis Animales. Leishmaniosis. Tercera Edición. Ed. Previa. Eudeba.

Bradley, O.C. (1959). Topographical anatomy of the dog. Sixth edition. Oliver and Boyd. Edinburgh. Tweeddale Court 24-34.

Brandonisio, O.; Altamura, M.; Carelli, G.; Ceci, L.; Antonaci, S. and Jirillo, E. (1989). Lymphocytes functions in *Leishmania Infantum*-infected dogs. *EOS. J.of Immunol. and Immunopharmacol.* 9, 37.

Brandonisio, O.; Ceci, L.; Bufo, P.; Antonaci, S. and Jirillo, E. (1985). Immunological profiles of *Leishmania* infection. Spontaneous canine leishmaniasis: a useful model for studying the immune response in human leishmaniasis. *EOS. Rivista di Immunologia ed Immunofarmacologia*, 5-176.

Brandonisio, O.; Ceci, L.; Cedola, M.C.; Caretto, G.; Antonaci, S. and Jirillo, E. (1986). Phagocytosis of *Leishmania Infantum* promastigotes by monocytes isolated from *Leishmania*-infected dogs. *Microbiologica* 9, 173-178.

Brandtzaeg, P. and Baklien, K. (1976). Immunoglobulin-producing cells in the intestine in health and disease. *Clin. Gastroenterology* 5, 251-269.

Brandtzaeg, P.; Bjerke, K.; Kett, K.; Kvale, D.; Rognum, T.O.; Scott, H.; Sollid, L.M. and Valnes, K. (1987). Production and secretion of immunoglobulins in the gastrointestinal tract. *Ann. Allergy* 59, 21-39.

Brandtzaeg, P.; Valnes, K.; Scott, H.; Rognum, T.O.; Bjerke, K. and Baklien, K. (1985). The human gastrointestinal secretory immune system in health and disease. *Scan. J. Gastroenterology* 20, (suppl. 114) 17-38.

Bravo, L.; Frank, L.A. and Brenneman, K.A. (1993). Canine Leishmaniasis in the United States. *Small Anim. Parasitol.* 15-5, 699-708.

Broderson, J.R.; Chapman, W.L. and Hanson, W.L. (1986). Experimental visceral Leishmaniasis in the owl monkey. *Vet. Pathol.* 23, 293-302.

Brown, W.R.; Isobe, K.; Nakane, P.K. and Pacini, B. (1977). Studies on translocation of immunoglobulins across intestinal epithelium. *Gastroenterology* 73, 1333-1339.

Bryceson, A.D.M. (1970). Diffuse cutaneous leishmaniasis in Ethiopia. IV. Pathogenesis of diffuse cutaneous leishmaniasis. *Trans. R. Soc. Trop. Med. Hyg.* 64, 380.

Burrows, C.F.; Batt, R.M. and Sherding, R.G. (1995). En: Etinger, S.J. and Feldman, E.C. *Textbook of veterinary internal medicine*, Vol 2. 4^a ed. W.B. Saunders Company, Philadelphia, 1169-1232.

Burrows, C.F. and Sherding, R.G. (1992). Constipation and Dyschezia. En: *Veterinary Gastroenterology*, ed. Anderson, N.V., 2^a ed. Philadelphia: Lea & Febiger, 484-503.

Bush, B.M. (1985). Colitis in the dog. *Vet. Annu.* 25, 337-347.

Bye, W.A.; Allen, C.A. and Trier, J.S. (1984). Structure, distribution and origin of M cells in Peyer's patches of mouse ileum. *Gastroenterology.* 86, 789-801.

Cabassu, J.P.; Gervais, P. and Seguret, N. (1988). Manifestations cliniques de la Leishmaniose canine. *Pratique Medicale et Chirurgicale de l'animal de compagnie. Numéro spécial Leishmaniose. Supplement au numero 5*, 29-34.

- Cairo Vilagrau, J. y Font Grau, J.** (1991). Leishmaniosis canina. Aspectos clínicos. Clínica Veterinaria de pequeños animales. 2, 73-81.
- Canfield, P.J.; Bennett, A.M. and Watson, A.D.J.** (1980). Large intestinal biopsies from normal dogs. Res. Vet. Sci. 28, 6-9.
- Carman, P.S.; Ernst, P.B.; Rosenthal, K.L.; Clark, D.A.; Befus, A.D. and Bienenstock. J.** (1986). Intraepithelial leukocytes contain a unique subpopulation of NK-like cytotoxic cells active in the defense of gut epithelium to enteric murine coronaviruses. J. Immunology 136, 1548-1553.
- Castaño, M.; Gómez, M.; Peña, L.; Flores, J.M. y González, M.** (1990). Immunohistological study on kidneys from dogs with spontaneous leishmaniasis. Schweiz. Arch. Tierheilk 132, 421-422.
- Cazal, P. et Pages, A.** (1962). L'inflammation leishmanienne. Ann. Anat. Path. 7, 337-364.
- Cebra, J.J.; Kamat, R.; Gearhart, P. Robertson, S.M.; Tseng, J.** (1977). The secretory IgA system of the gut. Ciba Found. Symp. 46, 5-22.
- Ceci, L.; Sasanelli, M. y Carelli, G.** (1989). Interazione ospite-parassita e patogenesi. En: Pizzirani, S., ed. La leishmaniosi canina. Pugnochiuso: SCIVAC, 23-30.
- Chadli, A. y Philippe, E.** (1961). La Leishmaniose viscerale et le systeme reticulo-histiocytaire. Archives de l'Institut Pasteur de Tunis. 9-31.
- Conley, M.E. and Delacroix, D.L.** (1987). Intravascular and mucosal immunoglobulin A: two separated but related systems of immune defense. Ann. Intern Med. 106, 892-899.
- Corbeil, J.; Wright-George; Shively, J.N.; Duncan, J.R.; LaMotte, G.B. and Schultz, R.D.** (1976). Canine visceral leishmaniasis with amyloidosis: An immunopathological case study. Clin. Immunol. Immunopathol. 6, 165-173
- Crabbe, P.A.; Nash, D.R.; Bazin, H.; Eyssen, H. y Heremans, J.F.** (1970). Immunohistochemical observations on lymphoid tissues from conventional and germ-free mice. Lab. Invest. 22, 448-457.
- Daneshbod K., M.D.** (1972). Visceral Leishmaniasis (Kala-azar) in Iran: A pathologic and electron microscopic study. Amer. J. Clin. Path. 57, 156.

- Dedet, J.P.** (1970). Utilisation de methodes immunologiques dans le despistage systematique des reservoirs domestiques et sauvages de la Leishmaniose visceral. *J. Parasitol.* 56(4):415.
- Delacroix, D.L.; Dive, C.; Rambaud, J.C. and Vaerman, J.P.** (1982). IgA subclasses in various secretions and in serum. *Immunology* 47, 383-385.
- Delhon, G.A.; Fernández Surribas, J.; Gagna, G.A.; Lacolla, D.V. y Von Lawzewitsch, I.** (1984). *Lecciones de Histología Veterinaria 5*. 3ª edición. Argentina: Hemisferio Sur.
- Delverdier, M.; Cabanie, D. et Van Haverbeke, G.** (1988). Le système endocrinien diffus. *Revue Méd. Vét.* 139, 12, 1171-1179.
- Dobbins, W.O.** (1982). Gut immunopathology. A gastroenterologists view with emphasis on pathophysiology. *Am. J. Physiol.* 242, G 1-8.
- Dobbins, W.O.** (1986). Human Intestinal lymphocytes of the small intestine. *Gut.* 27, 972-985.
- Drazner, F.H.** (1981). Canine Gastrinoma: A condition analogous to the Zollinger-Ellison syndrome in man. *Calif. Vet.* 11, 6-11.
- Dubrevil, N.; Vidor, E. and Moreau, Y.** (1990). Experimental canine Leishmaniasis: A clinical and immunological study. *Bulletin de la Société Française de Parasitologie* 8. Suppl. 1.522.
- Egberts, H.J.A.; Brinkhoff, M.G.M.; Mouen, J.M.V.M.; Van Dijk, J.E. and Elson, C.O.** (1985). Induction and control of the gastrointestinal immune system. *Scan. J. Gastroenterology* 20, (suppl 114) 2-14.
- Ermak, T.H. and Owen, R.L.** (1986). Differential distribution of lymphocytes and accessory cells in mouse Peyer's patches. *Anat. Rec.* 215, 144-152.
- Evans, H.E.** (1993). The digestive apparatus and abdomen. Evans, H.E., ed. *Miller's Anatomy of the dog*, 3ª ed. Filadelfia: W.B. Saunders, 1993, 385-462.
- Evans, T.G.; Vasconcelos, I.A.B.; Lima, J.W., Teixeira, J.M.; McAullife, I.T.; Lopes, U.G.; Pearson, R.D. and Vasconcelos, A.W.** (1990). Canine visceral Leishmaniasis in northeast Brazil: Assessment of serodiagnostic methods. *Am. J. Trop. Med. Hyg.* 42, 118.

Ferguson, A. and MacDonald, T.T. (1977). Effects of local delayed hypersensitivity on the small intestine. *Ciba Found. Symp.* 46, 305-319.

Ferrer, L. (1991). Leishmaniasis. *Proc. XVI World Congr. WSAVA:* 52-54.

Ferrer, L. (1992). Leishmaniasis. En: Kirk, R.W.; Bonagura, J.D., eds. *Kirk's Current Veterinary Therapy*, Vol XI. Filadelfia: W.B. Saunders; 266-270.

Ferrer, L.; Fondevila, D.; Rabanal, R. and Ramis, A. (1992). Detection of T lymphocytes in canine tissue embedded in paraffin wax by means of antibody to CD₃ antigen. *J. Comp. Path.* 106, 311-314.

Ferrer, L.; Juanola, B.; Ramos, J.A. and Ramis, A. (1991). Chronic colitis due to leishmania infection in two dogs. *Vet. Pathol.* 28, 342-343.

Ferrer, L.; Rabanal, R.M.; Domingo, M.; Ramos, J.A. and Fondevila, D. (1988). Identification of *Leishmania donovani* amastigotes in canine tissues by immuno-peroxidasa staining. *Res. Vet. Sci.* 44, 196-199.

Fletcher, W.D. (1978). Granulomatous colitis in a Siberian Husky (a case report). *Vet. Med. Small Anim. Clin. Nov.* 1409.

Font, A.; Closa, J.M.; Molina, A. and Mascort, J. (1993). Trombosis y síndrome nefrótico en un perro con Leishmaniosis visceral. *J. Small Anim. Practice* 34, 466-470.

Foust, H.L. (1947). *Veterinary Microscopic Anatomy and Embriology.* Burgess Publishing Company. Minneapolis.

Franco, E.E. (1922). Anatomía patológica de la Leishmaniosi infantil. *Arch. Portug. Soc. Biol.* 1, 31.

Franklin, R.T.; Jones, B.D. and Feldman, B.F. (1986). Medical diseases of the small intestine. En: *Canine and Feline Gastroenterology*, ed. Jones, B.D., Filadelfia: WB Saunders Company, 161-202.

Gaspar Alonso-Vega, G.; Ballesteros Moreno, P.; Gato Díez, P. y Esquinas Blanco, G. (1990). Leishmaniasis visceral del adulto. *Rev. Esp. Microbiol. Clín.*, 233.

George, J.W.; Nielsen, S.W.; Shively, J.N.; Hopek, S. and Mroz, S. (1976). Canine Leishmaniasis with amyloidosis. *Vet. Pathol.* 13, 365-373.

Ghose, A.C.; Haldar, J.P.; Pal, S.C.; Mishra, B.P. and Mishra, K.K. (1980). Serological investigations on Indian Kala-azar. *Clin. Exp. Immunol.* 40, 318.

Gómez J.A.; Russell, S.W.; Trowbridge, J.O. and Lee, J. (1977). Canine histiocytic ulcerative colitis. An structural study of the early mucosal lesion. *Dig. Dis.* 22, 215.

González, J.L.; Fermín, M.L.; García, P.; Rollán, E. and Castaño, M. (1990). Erosive colitis in experimental canine Leishmaniasis. *J. Vet. Med. B.* 37, 377-382.

González, J.L.; Insa, F.; Novoa, C. and Pizarro M. (1986). Intestinal Amyloidosis in hamsters with visceral leishmaniasis. *Br. J. exp. Path.* 67, 353-360.

González, J.L. and Puchol, J.L. (1989). Leishmaniosis ocular: Afecciones del segmento anterior. En: Libro de Resúmenes del 24 Congreso Nacional de AVEPA. Madrid, 10-12 de Noviembre, 113-122.

González, J.L.; Rollán, E.; Novoa, C. and Castaño, M. (1988). Structural and ultrastructural hepatic changes in experimental canine leishmaniasis. *Histol. Histopath.* 3, 323-329.

Groulade, P. (1988). L'intérêt de l'electrophorèse des protéines sériques dans le bilan et le suivi au cours de la leishmaniose canine. *Pract. Méd. Chir. Anim. Comp.* 23, 93-101.

Hall, C.L. (1967). Three clinical cases of eosinophilic enteritis. *Southwest Vet.* 21, 41.

Hall, E.J. and Batt, R.M. (1988). Challenge studies demonstrate gluten sensitivity of a naturally occurring enteropathy in Irish setter dogs. *Gastroenterology* 94, A 167.

Hall, E.J.; Rutgers, H.C.; Scholes S.F.E, Middleton, D.J.; Tennant, B.J.; King, N.M. and Kelly, D.F. (1994). Histiocytic ulcerative colitis in boxer dogs in the U.K. *J. Small Anim. Pract.* 35, 509-515.

Hanauer, S.B. and Kraft, S.C. (1985). Intestinal immunology. In: *Gastroenterology*. Edited by J.E. Berk, W.S. Haubrich, M.H. Kalsner, W.B. Saunders, Philadelphia; Chapter 99, 1607-1631.

- Hart, I.R.** (1979). The distribution of immunoglobulin-containing cells in the canine small intestine. *Res. Vet. Sci.* 27, 1461-1470.
- Harty, R.F.; Leibach, J.R.** (1985). Immune disorders of the gastrointestinal tract and liver. *Medical Clinics of North America* 67, 675-703.
- Hashemi-Nasab, A. and Zadeh-Shirazi, H.** (1980). Visceral Leishmaniasis (Kala-azar) in Fars province, Iran: study of 130 cases. *Am. J. Trop. Med. Hyg.* 83, 119-220.
- Hayden, D.W. and van Kruningen, H.J.** (1973). Eosinophilic gastroenteritis in German Shepherd dogs and its relationship to visceral larva migrans. *J. Am. Vet. Med. Assoc.* 162, 379.
- Heatley, R.V. and Bienenstock, J.** (1982). Luminal Lymphoid cells in the rabbit intestine. *Gastroenterology* 82, 268-275.
- Hill, F.W.G. and Kelly, D.F.** (1974). Naturally occurring intestinal malabsorption in the dog. *Dig. Dis.* 19, 649.
- Hirashima, T.; Kuwahara, D. and Nishi, M.** (1984). Morphology of lymphatics in the canine large intestine. *Lymphology.* 17:2, 69-72.
- HogenEsch, H. and Felsburg, P.J.** (1990). Immunohistology of Peyer's patches in the dog. *Vet. Immunol. Immunopathol.* 30, 147-160.
- HogenEsch, H. and Felsburg, P.J.** (1990). Ultrastructure and alkaline phosphatase activity of the dome epithelium of canine Peyer's patches. *Vet. Immunol. Immunopathol.* 24, 177-186.
- HogenEsch, H. and Felsburg, P.J.** (1992). Isolation and phenotypic and functional characterization of cells from Peyer's patches in the dog. *Vet. Immunol. Immunopathol.* 31, 1-10.
- Hoskins, J.D.; Henk, W.G. and Abdelbaki, Y.Z.** (1982). Scanning electron microscopic study of the small intestine of dogs from birth to 337 days of age. *Am. J. Vet. Res.* 43: 10, 1715-1720.
- Huss, B.T. and Ettinger, S.J.** (1992). Visceral Leishmaniasis Rocky Mountain Spotted Fever, and von Willebrand's Disease in a Giant Schnauzer. *J. Am. Anim. Hosp. Assoc.* Vol.28, 221-225.
- Jackson, R.F.; Simpson, C.F. and Wallace, L.J.** (1966). Spontaneous duodenal ulcers in a dog. *J. Am. Vet. Med. Assoc.* 148, 892-893.

Jergens, A.E.; Moore, F.M.; Haynes, J.S. and Miles K.G. (1992). Idiopathic inflammatory bowel disease in dogs and cats: 84 cases (1987-1990). *J. Am. Vet. Med. Assoc.* 201, 10, 1603-1608.

Kager, P.A. (1984). Visceral Leishmaniasis: clinical manifestations, diagnosis and treatment. *Acta Leidensia* 52, 31-39.

Kager, P.A. (1985). Visceral Leishmaniasis in the Netherlands. *Neth. J. Med.* 28, 477-481.

Keenan, C.M.; Hendricks, L.D.; Lightner, L. and Jonson, A.J. (1984). Visceral Leishmaniasis in the German Shepherd Dog. II. Pathology. *Vet. Pathol.* 21, 80-86.

Keenan, C.M.; Hendricks, L.D.; Lightner, L.; Webster, H.K. and Johnson, A.J. (1984). Visceral Leishmaniasis in the German Shepherd Dog. I. Infection, Clinical Disease, and Clinical Pathology. *Vet. Pathol* 21, 74-79.

Kontos, V.J. and Koutinas, A.F. (1993). Old World Canine Leishmaniasis. *Small Animal* 15.7, 949-959.

Koutinas, A.F.; Scott, D.W.; Kontos, V. and Lekkas, S. (1993). Skin lesion in canine Leishmaniasis (Kala-azar): A clinical and histopathological study on 22 spontaneous cases in Greece. *Vet. Dermatol.* 3, 121-130.

Krishnan Nair, M. (1973). The incidence and pathology of peptic ulcer in domestic animals. *Kerala J. Vet. Sci.* 4, 120-123.

Laveran, A. (1917). *Leishmanioses. Kala-azar, bouton d'Orient et leishmaniose americaine.* 1 vol. Masson Cie. èd. Paris.

Leblanc, B.; Wyers, M. et Lagadic, M. (1981). Le tube digestif: organe endocrine. *Rec. Mèd. Vèt.* 157 (9), 629-638.

Leib, M.S.; Hay, W.H. and Roth, L. (1989). Plasmacytic lymphocytic colitis in the dog. *Sem. Vet. Med. Surg. (Small Anim.)* 4, 241-246.

Leib, M.S. and Matz, M.E. (1995). En: *Ettinger, S.J. and Feldman, E.C. Textbook of veterinary internal medicine, Vol 2. 4^a ed.* W.B. Saunders Company, Philadelphia, 1232-1261.

Lennox, W.J.; Smart, M.E. and Little, P.B. (1972). Canine Leishmaniasis in Canada. *Can. Vet. J.* 13, 188-190.

Loma de la, A.; Alvar, J.; Galiano, E.M.; Blásquez, J.; Muñoz, A. y Nájera, R. (1985). Leishmaniosis or AIDS ?. *Trans. Roy. Soc. Trop. Med. Hyg.* 79, 421.

Longstaffe, J.A. and Guy, M.W. (1985). Leishmaniasis in dogs. *The Vet. Annu.* 25, 358-367.

Longstaffe J.A. and Guy M.W. (1986). Canine Leishmaniasis - United Kingdom Update. *J. Small Anim. Pract.* 27(10), 663 -671.

Longstaffe, J.A.; Jeffries, A.R. and Kelly, D.F. (1983). Leishmaniasis in imported dogs in the United Kingdom; A potential human health hazard. *J. Small Anim. Pract.* 24, 23-30.

Macri, B.; Guarda, F.; Panebianco, A. y Muscarella, A. (1987). Aspetti Anatomicopatologici poco noti della leishmaniosi del cane e considerazioni patogenetiche. *Praxis. Vet.* 4, 5-8.

MacLachlan, N.J.; Breitschwerdt, E.B.; Chambers, J.M.; Argenzio, R.A. and DeBuysscher, E.V. (1988). Gastroenteritis of Basenji dogs. *Vet Pathol.* 25, 36-41.

Magne, M.L. (1988). Lymphocytic-plasmocytic enteritis. Pathogenesis. *ACVIM proceedings*, 521-523.

Martínez Escribano, J.A. (1991). Inmunidad de mucosas. *Porci. Marzo.* N° 2. *Inmunología (I)*, 65-72.

Maru, M. (1979). Clinical and laboratory features and treatment of visceral leishmaniasis in hospitalised patients in North Western Ethiopia. *Am. J. Trop. Med. Hyg.* 28, 15-18.

Mavel, J. and Behih, R. (1982). Leishmaniasis: Immunity, Immunopathology, and Immunodiagnosis. *Immunology of parasitic infections.* Sydney Cohen; Kenneth S. Warren Blackwell Scientific Publications. Oxford 2nd edition.

Mayoral, I. (1992). Estudio de la colitis linfo-plasmocitaria canina: colonoscopia, biopsia y aspectos inmunohistoquímicos. Tesis Doctoral. Madrid: Universidad Complutense, Facultad de Veterinaria

McElrath, M.J.; Murray, H.W. and Cohn, Z.A. (1987). The local cellular immune response in experimental leishmaniasis. *Ann. Inst. Pasteur Immunol.* 138, 787-790.

Meleney, H.E. (1925). The histopathology of Kala-azar in the hamster, monkey and man. *Am. J. Path.* 1, 147-168.

Mengesta, B. and Abuhoy, M. (1978). Kala-azar among labour immigrants in Metema-Humera region of Ethiopia. *Trop. Geogr. Med.* 30, 199-206.

Molina Boix, M.; Ortega González, G.; Bermudo Ruiz, J.; Montoya Martínez, J.J. y Benages Martínez, A. (1988). Inmunología del tracto gastrointestinal. *Tratado de Medicina Interna. Medicina Gastroenterología y Hepatología (I)* 1, 89-97.

Moskophidis, D.; Lechner, F.; Pircher, H. y Zinkernagel, R.M.(1993). Virus persistence in acutely infected immunocompetent mice by exhaustion of antiviral cytotoxic effector T cells. *Nature.* 362, 758-761.

Mowat, A.M. (1987). The regulation of immune responses to dietary protein antigens. *Immunology Today*, 8 No. 3, 93-98.

Muigai, R.; Shaunak, S.; Gatei, D.G.; Wozniak, A. and Bryceson, A.D.M. (1983). Jejunal function and pathology in visceral leishmaniasis. *Lancet* 476-479.

Murray, H.W.; Stern, J.J.; Welte, K.; Rubin, B.Y.; Carriero, S.M. and Nathan, C.F. (1987). Experimental visceral leishmaniasis: Production of interleukin 2 and interferony . *J. Immunol.* 138, 2290-2297.

Muscarella, A.; Galofaro, U. and Macri, B. (1981). Studio di un caso di leishmaniosi canina. *Archivo Veterinario Italiano* 32, 1-2.

Nagura, H. (1992). Mucosal defense mechanism in health and disease: Role of the mucosal immune system. *Acta Pathol. Jpn.* 42, 387.

Nicolle y Compte. (1908). Origine canina du Kala-azar. *Bull. Soc. Path. Ex.* 1, 299-301.

Ogra, P.L. y Morag, A. (1976). Immunologic aspects of small intestine. En: Miescher, P.A. y Müller-Eberhard, H.J. Eds. *Textbook of Immunopathology*, 2^a ed., New York, Grune & Stratton, 2, 775-787.

Organización Mundial de la Salud (1990). Lutte contre les leishmanioses. Ser. Rapp. Tech. 793. Ginebra: OMS.

Pages, A. (1986). Le systeme endocrinien diffos. *Encycl. Mèd. Chir.* (Paris, France), glandes, nutrition, 10001, L10, 2-6p.

Pampiglione, S.; la Placz, M. and Schlick, G. (1974). Studies on mediterranean leishmaniasis I. An outbreak of visceral leishmaniasis in northern Italy. *Trans. Roy. Soc. Trop. Med. Hyg.* Vol. 68, No. 5, 349-359.

Pampiglione S. and Manson-Bahr, P.E.C. (1974). Studies on mediterranean Leishmaniosis. II. Asymptomatic causes of visceral Leishmaniasis. *Trans. R. Soc. Trop. Med. Hyg.* 68, 477.

Paniagua, R.; Regadera, J.; Alba, J. y Nistal, M. (1985). Quantitative distribution of Ig-containing cells in the normal human intestinal mucosa. *Anat. Anz. Jena.* 333-343.

Parrot, D.M.V. (1976). The gut as a lymphoid organ. *Clin. Gastroenterol.* 5, 211-228.

Pavli, P.; Doe, W.F. and Hume, D.A. (1988). Enrichment and characterization of dendritic cells from the lamina propia of murine intestine. *Gastroenterology.* 94, A346.

Pearse, A.G.E. (1980). APUP: Concept tumors, molecular, markers and amyloid. *Mikroskopie* 36, 257-259.

Perlmann, P.; Lagerkrantz, R. and Hammarström, S. (1976). Lower gastrointestinal system: Ulcerative colitis and Crohn's disease (regional enterocolitis). En: Miescher, P.A. y Müller-Eberhard, H.J. Eds. *Textbook of Immunopathology*, 2^a ed., New York, Grune & Stratton, Vol. 2, 755-774.

Perry, H.M. (1922). Some observations on the occurrence of *Leishmania* in the intestinal tissues in indian Kala-azar, on the pathological changes occasioned by their presence, and on their possible significance in this situation. *J. Roy. Army Med. Corps.* 39, 323-329.

Pizarro, M.; Castaño, M.; Flores, J.M. et Nieto, J.M. (1989). Lésions testiculaires et épидидymaires chez le chien atteint de Leishmaniose. *Rec. Med. Vet.* 165, 441-447.

Pospischil, A.; Fiebiger, I.; Krampitz, H.E. und Weiland, G. (1987). Experimentelle Infektion mit Leishmanien beim Hund: Klinische, pathologische, parasitologische und serologische Befunde. *J. Vet. Med.* 334, 288-304.

Pozio, E.; Gradonni, L.; Bettini, S. e Gramiccia, M. (1981). Leishmaniasis in Tuscany (Italy): VI. Canine leishmaniasis in the focus of Monte Argentario (Grosseto). *Acta Tropica* 38, 383.

Pumarola, A. (1987) *Microbiología y Parasitología Médica*. 2ª ed. Salvat Barcelona.

Pumarola, A.; Brevik, L.; Badiola, J.; Vargas, A.; Domingo, M. and Ferrer, L. (1991), Canine Leishmaniasis associated with systemic vasculitis in two dogs. *J. Comp. Path.* 105, 279-285.

Quigley, P.J. and Henry, K. (1981). Eosinophilic enteritis in the dog: a case report with a brief review of the literature. *J. Comp. Path.* 91, 387.

Quiles Mora, J.; García de Lomas, J.; Sánchez Pedreño, J.; Marín Iniesta, F. y Rodríguez García, F. (1979). Leishmaniasis. Un problema actual. *Rev. San. Hig. Púb.* 53, 771-807.

Quilici, M.; Dunan, S. et Mary, C. (1989) La leishmaniose viscérale méditerranéenne dans le sud-est de la France. Aspects cliniques et biologiques nouveaux. *Sem. Hop.* 65: 2155-2161.

Rafiyi, A.; Niak, A.L.; Naghshineh, R. and Aboutorabian, H. (1968). Canine visceral leishmaniasis in Iran. *The Vet. Rec.* 269-271.

Raviola, E. (1995). En: Bloom and Fawcett. *Tratado de Histología*. 12th. ed. Interamericana. Mc. Graw Hill.

Ravisse, P. (1978). Histopathologie de la Leishmaniose. *Bull. Soc. Pathol. Exotique* 71 n° 1, 78-84.

Regnier, A. et Delverdier, M. (1988). La colite histiocytaire. *Pract. Méd. Chir. Anim. Cie.* 24 n°4, 493-499.

Rezai, H.R.; Ardehall, S.M.; Amirhakimi, G. and Kharazmi, A. (1978). Immunological features of Kala-azar. *Am. J. Trop. Med. Hyg.* 27, 6, 1079-1083.

Rezai, H.R.; Behforouz, N.; AmirhaKimi, G. and Kohanteh, J. (1977). Immunofluorescence and counterimmunoelectrophoresis in the diagnosis of kala-azar. *Trans. Roy. Soc. Trop. Med Hyg.* 71, 149.

Richman, L.K. and Brown, W.R. (1977). Immunochemical characterization of IgM in human intestinal fluids. *The J. Immunol.* 119-Vol 4, 1515-1519.

Rigal, C.; Gastellu, J. et Gevrey, J. (1983). Une forme sous-cutanée nodulaire de Leishmaniose canine. *Sci. Vet. Med. Comp.* 85, 1, 41-43.

Rodríguez Sánchez, M.; González Arribas, J.L.; Castaño Rosado, M.; Fermín Rodríguez, M.L. y Díaz Yubero, M.A. (1981). Leishmaniosis Canina. *AVEPA* 1, 11-18.

Ross, M.H., Reith, E.J. and Romrell, L.J. (1992) *Histología texto y atlas color.* 2ª edición. Ed. Médica Panamericana. Buenos Aires, 405-450.

Rollán, E. (1994). Estudio anatomopatológico del páncreas en la leishmaniosis natural y experimental canina. Tesis doctoral. Madrid: Universidad Complutense, Facultad de Veterinaria.

Roth, L.; Walton, A.M. and Leib, M.S. (1992). Plasma cell populations in the colonic mucosa of clinically normal dogs. *J. Am. Anim. Hosp. Assoc.* 28, 39-42.

Roze, M. (1986). Manifestations oculaires de la Leishmaniose canine. *Rec. Méd. Vét.* 162, 19-26.

Russel, S.W.; Gómez, J.A. and Trowbridge, J.O. (1971). Canine histiocytic ulcerative colitis. The early lesion and it's progression to ulceration. *Lab. Invest.* 25, 509.

Sati, M.H. (1952). Leishmanial enteritis as a cause of intractable diarrhoea and death. *Sudan Med. J.* 1, 216-218.

Scott, H.; Ek, J.; Baklien, K. and Brandtzaeg, P. (1980). Immunoglobulin-producing cells in jejunal mucosa of children with coeliac disease on a gluten free diet and after gluten challenge. *Scand. J. Gastroenterol.* 15, 81-88.

Serrao Neto, A. et Neves Sousa e Valente, H.B. (1986). Un cas original de leishmaniose viscerale. *La Presse Medicale* 15, 1286.

Sherding, R.J. and Burrows, C.F. (1992). En: *Veterinary gastroenterology*, ed- Anderson, N.V. 2ª ed. Filadelfia: Lea & Febiger, 399-477.

Simpson, J.W. and Else, R.W. (1991). *Digestive disease in the dog and cat*. Blackwell Scientific Publications. Oxford.

Simpson, Charles F.; Harvey, John W. and French, Tracy W. (1982). Ultrastructure of amastigotes of *Leishmania donovani* in the bone marrow of a dog. *Am. J. Vet. Res.* 3, 1684-1686.

Slappendel, R.J. and Greene, C.E. (1990). Leishmaniasis. En: Greene, C.E., ed. *Infectious diseases of the dog and cat*. Filadelfia W.B.: Saunders, 769-777.

Slappendel, R.J. (1988). Canine Leishmaniasis. *The Vet. Q.* 10, 1, 1-16.

Sminia, T. and Plesch, B.E.C. (1982). An immunohistochemical study of cells with surface and cytoplasmic immunoglobulins in situ in Peyer`s patches and lamina propia of rat small intestine. *Virchows Arch. (Cell Pathol.)* 40, 181-189.

Smrkovski, L.L. and Larson, C.L. (1977). Effect of treatment with BCG on the course of visceral leishmaniasis in BALB/c mice. *Infect. Immunol.* 16, 249-257.

Soulsby, E.J.L. (1982). *Helminths, Arthropods and Protozoa of Domesticated Animals*, Ed. 7. London, Balliere Tindall, 544-552.

Soulsby E.J.L. (1987) *Parasitología y enfermedades parasitarias en los animales domesticos*. Interamericana 7ª ed. Mexico.

Spencer, J.; Finn, T. and Isaacson, P.G. (1986). Human Peyer's patches: an immunohistochemical study. *Gut*, 27, 405-410.

Spreng, D. (1993). Leishmanial polyarthritis in two dogs. *J. Small Anim. Pract.* 34, 559-563.

Sternberger, L.A. (1979). *Immunocytochemistry*, 2 ed. John Wiley and sons. New York. 104-159, 277-279.

Stevens, A. y Love, J. (1993). *Texto y Atlas de Histología*. Times Mirror de España, División Mosby, Ediciones Doyma.

- Stewart, T.H.M., Hetenyi, C.; Rowsell, H. and Orizaga, M.** (1980). Ulcerative enterocolitis in dogs induced by drugs. *J. Path.* 131, 363-378.
- Stinson, A. W. and Calhoun M.L.** (1993) *Textbook of Veterinary Histology*. Dellmann, H.D., 4th ed. Philadelphia: Lea & Febiger, 153-193.
- Strober, W. and James, S.P.** (1987). The immunopathogenesis of gastrointestinal and hepatobiliary disease. *J. Am. Med. Assoc.* 258, 2962-2969.
- Strombeck, D.R. and Guilford, W.G.** (1991). *Small animal gastroenterology*, 2^a ed. USA Wolfe.
- Swenson, CH.L.; Silverman, J.; Stromberg, P.C., Johnson S.E.; Wilkie, D.A.; Eaton, K.A. and Kociba, G.J.** (1988). Visceral Leishmaniasis in an English Foxhound from an Ohio research colony. *J. Am. Vet. Med. Assoc.* 193-9, 1089-1092.
- Targan, S.R.; Kagnoff, M.K.; Brogon, M.D. and Shanahan, F.** (1987), Immunological mechanisms in intestinal diseases. *Ann. Int. Med.* 106, 853-870.
- Taverne, J.** (1989). Immunity to protozoa and worms. En: Ratt, I.; Brostoff, J. and Male, D. *Immunology*, 2^a ed. Churchill Livingstone. Gower Medical Publishing. London. 17.1-17.17.
- Tesouro Díez, M.A.** (1984). Aspectos clínicos y laboratoriales del diagnóstico de la leishmaniosis canina. Estudio epizootológico en la provincia de Madrid. Tesis Doctoral. Madrid: Universidad Complutense, Facultad de Veterinaria.
- Thomas, J. and Anderson, N.V.** (1982). Interepithelial lymphocytes in the small intestinal mucosa of conventionally reared dogs. *Am. J. Vet. Res.* 42, 200-203.
- Titkemeyer, C.W. and Calhoun, M.L.** (1955). Structure of small intestines of domestic animals. *Am. J. Vet. Res.* 152-157.
- Tizard, I.** (1987). *Veterinary Immunology*. 3rd ed. W. B. Saunders, Philadelphia.
- Tryphonas, L.; Zawazka, Z.; Bernard, M.A. and Janzen, E.A.** (1977). Visceral Leishmaniasis in a dog: Clinical, Hematological and Pathological Observations. *Can. J. Com. Med.* 41, 1-12.
- Turrel, I.M. and Pool, R.R.** (1982). Bone lesions in four dogs with visceral leishmaniasis. *Vet. Radiol.* 23, 243-249.

Vaerman, J.P. and Heremans, J.F. (1969). The immunoglobulins of the dog II. The immunoglobulins of canine secretions. *Immunochemistry* 6, 779-786.

Van der Gaag, I. (1988). The histological appearance of large intestinal biopsies in dogs with clinical signs of large bowel disease. *Can. J. Vet. Res.* 52, 75-82.

Van der Gaag, I. (1988). The histological appearance of large intestinal biopsies in dogs with clinical signs of large bowel disease. *Can J. Vet. Res.* 52, 75-82.

Van der Gaag, I. and Happè, R.P. (1990). The histological appearance of peroral small intestinal biopsies in clinically healthy dogs and dogs with chronic diarrhea. *J. Vet. Med.* A37, 401-416.

Van der Gaag, I. and van der Linde-Sipman, J.S. (1987). Eosinophilic granulomatous colitis with ulceration in a dog. *J. Comp. Pathol.* 97, 179-185.

Van der Gaag, I.; van Toorenburg, J.; Voorhout, G.; Happe, R.P.; AAys, R.H.G. (1978). Histiocytic ulcerative colitis in a French Bulldog. *J. Small Anim. Pract.* 19, 283-290.

Van der Heijden, P.J. and Stok, W. (1987). Improved procedure for the isolation of functionally active lymphoid cells from the murine intestine. *J. Immunological Methods* 103, 161-167.

Van Kruiningen, H.J.; Montali, R.J.; Strandberg, J.D. and Kirk, R.W. (1965). A granulomatous colitis of dogs with histologic resemblance to Whipple's disease. *Path. Vet.* 2, 521-544.

Van Kruiningen, H.J. (1975). The ultrastructure of macrophages in granulomatous colitis of Boxer dogs. *Vet. Pathol.* 12, 446-459.

Van Kruiningen, H.J. (1988). Gastrointestinal system. En: Thomson, R.G. ed. *Special Veterinary Pathology.* Toronto Philadelphia. B.C. Decker Inc. 133-228.

Van Kruiningen, H.J. (1972). Canine colitis comparable to regional enteritis and mucosal colitis of man. *Gastroenterology* 62, 1128.

Van Kruiningen, H.J. and Hayden, D.W. (1972). Interpreting problem diarrheas of dogs. *Vet. Clin. North. Am.* 12, 29-47.

- Varela Balcells, F.** (1992). *Inmunología de la leishmaniosis canina: Bases teóricas y aspectos prácticos*. 1^{er} Premio. Fundación Purina. Barcelona.
- Veress, B. and El Hassan, A.M.** (1986). Vascular changes in human leishmaniasis: a light microscope and immunohistological study. *Ann. Trop. Med. Parasitol.* 2, 183-188.
- Veress, B. Malik, M.O.A., Satir, A.A. and El Hassan, A.M.** (1974). Morphological observations on visceral leishmaniasis in the Sudan. *Trop. Geogr. Med.* 26, 198-203.
- Veress, B.; Omer, A.; Satir, A.A. and El Hassan, A.M.** (1977). Morphology of the spleen and lymph nodes in fatal visceral leishmaniasis. *Immunol.* 33, 605-610.
- Vibe-Petersen G.** (1991). Canine lymphocytic Plasmocytic enteritis: An immunopathological investigation of intestinal plasma cells. *Acta Vet. Scand.* 32, 221-232.
- Vitu, C.; Sanchis, R. and Giauffret, A.** (1973). Evolution des protéines sériques dans la leishmaniose canine. *Comptes rendus des seances de la Societé de Biologie* 167, 513.
- Weissman, I.L.; Warnke, R.; Butcher, E.C.; Rouse, R. and Levy, R.** (1978). The Lymphoproliferative diseases. *Hum. Pathol.* 9, 25-45.
- Willard, M.D.; Cook, J.E.; Rodke, L.S.; Dayton, A.D. and Anderson, N.V.** (1978). Morphologic evaluation of IgM cells of the canine small intestine by fluorescence microscopy. *Am. J. Vet. Res.* 39, 1502-1505.
- Willard, M.D. and Leid, R.W.** (1981). Nonuniform horizontal and vertical distributions of immunoglobulin A cells in canine intestines. *Am. J. Vet. Res.* 42, 1573-1579.
- Willard, M.D.; Williams, J.F.; Stowe, H.D. and Kutil, C.** (1982). Number and distribution of IgM cells and IgA cells in colonic tissue of conditioned sex-and-breed matched dogs. *Am. J. Vet. Res.* 43, 688-692.
- Wolf, J.L. and Bye, W.A.** (1984). The membranous epithelial (M) cell and the mucosal immune system. *Ann. Rev. Med.* 35, 95-112.
- Zeitz, M.** (1990). Immunoregulatory abnormalities in inflammatory bowel disease. *Eur. J. Gastroenterol. Hepatol.* 9, 395.

Zhi-biao, X. (1988). Present situation of Kala-azar in China. In Resesarch on control strategies for the Leishmaniasis. eds. BC. Walton, P.M. Wijeyaratne & F. Modabber, p.16, IDRC/CRDI/CIID Manuscript Report 184e, Ottawa, Canada.

Zontine, W.J.; Meierhenry, E.F. and Hicks, R.F. (1977). Perforated duodenal ulcer associated with mastocytoma in a dog: A case report. J. Am. Vet. Rad. Soc. 18,162-165.

Yamaguchi R.A.; French, T.W.; Simpson, CH.F. and Harvey J.W. (1983). Leishmania Donovanii in the Synovial Fluid of a Dog with Visceral Leishmaniasis. J. Am. Anim. Hosp. Assoc. 19, 723-726.

AGRADECIMIENTOS

Son muchas las personas a las que me gustaría agradecer su colaboración, ayuda y dedicación en la elaboración de esta tesis y, en particular:

Al Dr. D. José Luis González por la dirección de esta tesis así como por sus orientaciones en el planteamiento de la misma.

A la Dra. D^a María Castaño y a la Dra. D^a Juana María Flores por sus consejos "no sólo científicos" y sus enseñanzas dentro de la Histología y de la Anatomía Patológica.

A D. Simón Vivas, D^a Ana Vicente y en especial a D. Pedro Aranda, por su inestimable ayuda en la obtención y preparación de las muestras y del material fotográfico.

A todos mis compañeros de la Cátedra de Histología y Anatomía Patológica que de una u otra forma han colaborado en la realización de esta tesis y me han animado en los momentos difíciles.

A Juan, al que debo toda la ayuda informática y ha demostrado gran paciencia durante estos años.

A mi familia que ha colaborado en la dura tarea de cuidar niños.

Al servicio de Estadística de la Universidad Complutense de Madrid.

Y a todos aquellos a los que no puedo nombrar por no hacer interminable esta lista . GRACIAS.